Transfuze a hematologie *clines*

ČASOPIS SPOLEČNOSTI PRO TRANSFUZNÍ LÉKAŘSTVÍ
A ČESKÉ HEMATOLOGICKÉ SPOLEČNOSTI

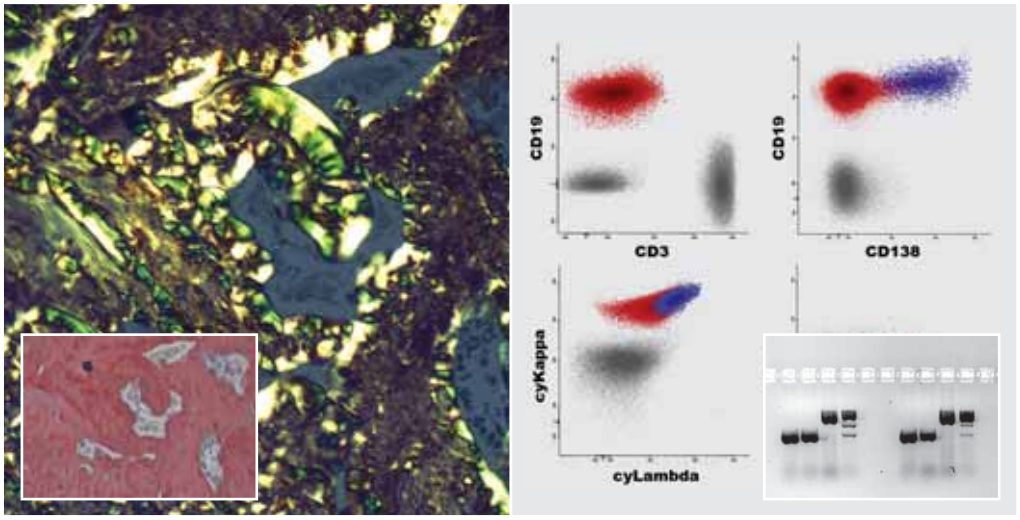

Časopis je indexovánv EMBASe/Excerpta Medica a v EBSCO-Academic Search Complete.
Indexováno a excerpováno v databázi SCOPUS.
Excerpováno v BIBLIOGRAPHIA MEDICA ČECHOSLOVACA.
Vydání časopisu bylo podpořeno Ministerstvem zdravotnictví České republiky.

Doporučení vypracovaná Českou myelomovou skupinou (CMG) a myelomovou sekcí České hematologické společnosti ČLS JEP

Diagnostika a léčba systémové AL amyloidózy
T. Pika, R. Hájek et al.

Diagnostika a léčba Waldenströmovy makroglobulinémie
M. Kaščák, R. Hájek, J. Minařík et al.

Česká hematologická společnost ČLS JEP

Vydává ČLS JEP. ISSN 1213-5763. ISSN pro on-line přístup 1805-4587.

ročník 28 | 2022 | Supplementum 1

První **perorální** inhibitor proteasomu[1]

NINLARO®
ixazomib capsules

Více než **dvojnásobná doba do progrese** (PFS) pro pacienty s RRMM a rizikovým cytogenetickým profilem.[2*]

* Triplet NINLARO + lenalidomid/dexamethason prodloužil medián PFS ve srovnání s režimem placebo + lenalidomid/dexamethason u všech pacientů, včetně pacientů s HRCG a ve druhém a dalším relapsu.[3]

Více času bez progrese.* Více ze života.

NINLARO 2,3 mg, 3 mg, 4 mg - Zkrácené informace o léčivém přípravku

▼ Tento léčivý přípravek podléhá dalšímu sledování. To umožní rychlé získání nových informací o bezpečnosti. Žádáme zdravotnické pracovníky, aby hlásili jakákoli podezření na nežádoucí účinky. Podrobnosti o hlášení nežádoucích účinků viz bod 4.8 SPC.

Název: NINLARO 2,3 mg tvrdé tobolky, NINLARO 3 mg tvrdé tobolky, NINLARO 4 mg tvrdé tobolky. **Složení:** NINLARO 2,3 mg tvrdé tobolky. Jedna tobolka obsahuje ixazomibum 2,3 mg (jako ixazomibi citras 3,3 mg), NINLARO 3 mg tvrdé tobolky. Jedna tobolka obsahuje ixazomibum 3 mg (jako ixazomibi citras 4,3 mg), NINLARO 4 mg tvrdé tobolky. Jedna tobolka obsahuje ixazomibum 4 mg (jako ixazomibi citras 5,7 mg). **Indikace:** Přípravek NINLARO v kombinaci s lenalidomidem a dexamethasonem je indikován k léčbě dospělých pacientů s mnohočetným myelomem, kteří již prodělali nejméně jednu předchozí léčbu. **Dávkování a způsob podání:** Doporučená počáteční dávka ixazomibu je 4 mg, podávaná perorálně jednou týdně 1., 8. a 15. den 28denního léčebného cyklu. Doporučená počáteční dávka lenalidomidu je 25 mg, podávaná perorálně denně od 1. do 21. dne 28denního léčebného cyklu. Doporučená počáteční dávka dexamethasonu je 40 mg, podávaná 1., 8., 15. a 22. den 28denního léčebného cyklu. Před zahájením nového cyklu léčby má být absolutní počet neutrofilů ≥ 1 000/mm^3, počet trombocytů má být ≥ 75 000/mm^3 a nehematologické toxicity se obvykle mají vrátit na hodnoty, jaké měl pacient při zahájení léčby, nebo na hodnotu ≤ stupeň 1. Léčba má pokračovat až do progrese onemocnění nebo nepřijatelné toxicity. *Zpoždění nebo vynechání dávky:* V případě, že dojde ke zpoždění nebo vynechání dávky ixazomibu, má se tato dávka užít jen tehdy, pokud je časový odstup od následující plánované dávky ≥ 72 hodin. Nemá se užívat dvojnásobná dávka, aby se nahradila vynechaná dávka. Pokud pacient po užití dávky zvrací, nemá se dávka opakovat, ale má se pokračovat v užívání v době další plánované dávky. *Úprava dávkování:* Při výskytu středně těžké nebo těžké poruchy funkce jater, těžké poruchy funkce ledvin nebo terminálního stadia onemocnění ledvin (ESRD) vyžadujícího dialýzu je doporučena snížená dávka 3 mg. V případě překrývajících se toxicit, jako jsou trombocytopenie, neutropenie a vyrážka, se u ixazomibu a lenalidomidu doporučuje postup střídavé úpravy dávky. U těchto toxicit je prvním krokem při úpravě dávky vysazení/snížení dávky lenalidomidu. Postup při snižování dávky u těchto toxicit naleznete v SmPC lenalidomidu. Postup při snižování dávky ixazomibu je uveden v tabulce 1 a pokyny pro úpravu dávky jsou uvedeny v tabulce 2 v SmPC. *Souběžné podávané léčivé přípravky:* U pacientů léčených ixazomibem je třeba zvážit antivirovou profylaxi ke snížení rizika reaktivace herpes zoster. U pacientů léčených ixazomibem v kombinaci s lenalidomidem a dexamethasonem se doporučuje tromboprofylaxe, která má vycházet z vyhodnocení rizik a klinického stavu pacienta. *Starší pacienti:* U pacientů starších 65 let není nutná úprava dávky ixazomibu. *Porucha funkce jater:* U pacientů s lehkou poruchou funkce jater není nutná žádná úprava dávky ixazomibu. U pacientů se středně těžkou nebo těžkou poruchou funkce jater se doporučuje snížená dávka 3 mg. *Porucha funkce ledvin:* U pacientů s lehkou nebo středně těžkou poruchou funkce ledvin (clearance kreatininu ≥ 30 ml/min) není nutná úprava dávky ixazomibu. Snížená dávka 3 mg se doporučuje u pacientů s těžkou poruchou funkce ledvin (clearance kreatininu < 30 ml/min) nebo v terminálním stadiu onemocnění ledvin (ESRD) vyžadujícím dialýzu. Ixazomib není dialyzovatelný. *Způsob podání:* Ixazomib je určen k perorálnímu podání. **Kontraindikace:** Hypersenzitivita na léčivou látku nebo na kteroukoli pomocnou látku. **Zvláštní upozornění:*** Vzhledem k tomu, že se ixazomib podává v kombinaci s lenalidomidem a dexamethasonem, je třeba si přečíst další zvláštní upozornění a opatření pro použití v SmPC těchto léčivých přípravků. Při léčbě ixazomibem byla hlášena trombocytopenie, přičemž k největšímu poklesu počtu trombocytů došlo obvykle mezi 14.-21. dnem každého 28denního cyklu a k obnovení výchozích hodnot došlo před zahájením dalšího cyklu. V případě závažných příznaků gastrointestinální toxicity (stupeň 3-4) se má provést úprava dávky a doporučuje se sledovat hladinu draslíku v séru. U pacienta má být sledován případný výskyt příznaků periferní neuropatie. Pacienti s nově vzniklou nebo zhoršující se periferní neuropatií mohou vyžadovat úpravu dávky. Při léčbě ixazomibem byl hlášen výskyt periferního otoku. Při léčbě ixazomibem byla hlášena vyrážka. Při léčbě ixazomibem byl hlášen také Stevensův Johnsonův syndrom. Vyskytne li se Stevensův Johnsonův syndrom, ixazomib vysaďte. U pacientů, kteří dostávali ixazomib, byly hlášeny případy trombotické mikroangiopatie včetně trombotické trombocytopenické purpury. Při léčbě ixazomibem byla méně často hlášena poškození jater vyvolaná lékem. Jaterní enzymy mají být pravidelně sledovány a dávka má být upravena pro příznaky stupně 3 nebo 4. Ženy léčené ixazomibem se mají vyhnout otěhotnění. U pacientů užívajících ixazomib se vyskytl syndrom posteriorní reverzibilní encefalopatie (PRES). U pacientů, u kterých se PRES vyskytl, ixazomib vysaďte. Silné induktory mohou snižovat účinnost ixazomibu, a proto je třeba se vyhnout souběžnému podávání silných induktorů CYP3A, jako jsou např. karbamazepin, fenytoin, rifampicin a třezalka tečkovaná. **Lékové interakce:** *Inhibitory CYP:* Souběžné podávání ixazomibu a klarithromycinu (silný inhibitor CYP3A) nebo souběžné podávání ixazomibu se silnými inhibitory CYP1A2 nevedlo ke klinicky významné změně v systémové expozici ixazomibu. *Induktory CYP:* Souběžné podávání ixazomibu s rifampicinem vedlo ke snížení hodnoty Cmax ixazomibu o 54 % a hodnoty AUC o 74 %. Proto se současné podávání silných induktorů CYP3A s ixazomibem nedoporučuje. *Účinek ixazomibu na jiné léčivé přípravky:* Nepředpokládá se, že u ixazomibu dochází prostřednictvím inhibice nebo indukce CYP k interakci s jinými léčivy. *Transportní interakce:* Nepředpokládá se, že u ixazomibu dochází k transportní interakci s jinými léčivy. *Perorální kontraceptiva:* Pokud se ixazomib podává společně s dexamethasonem (slabý až střední induktor CYP3A4 i jiných enzymů a transportérů), je třeba vzít v úvahu riziko snížené účinnosti perorálních kontraceptiv. Ženy, které používají hormonální antikoncepci, mají navíc používat i některou z metod bariérové antikoncepce. **Nežádoucí účinky:** Ixazomib se podává v kombinaci s lenalidomidem a dexamethasonem, proto další nežádoucí účinky naleznete v SmPC těchto léčivých přípravků. Velmi časté: infekce horních cest dýchacích, bronchitida, trombocytopenie, neutropenie, periferní neuropatie, průjem, nauzea, zvracení, zácpa, vyrážka, bolest zad, periferní edém. Časté: Herpes zoster. Ostatní nežádoucí účinky - viz úplné znění SmPC. **Zvláštní opatření pro uchovávání:** Neuchovávejte při teplotě nad 30 °C. Chraňte před mrazem. Uchovávejte v původním obalu, aby byl přípravek chráněn před vlhkostí. **Zvláštní opatření pro likvidaci přípravku a pro zacházení s ním:** Ixazomib je cytotoxický. Tobolku vyjměte až těsně před užitím. Tobolky se nesmějí otvírat ani drtit. Je třeba zamezit přímému kontaktu s obsahem tobolky. **Držitel rozhodnutí o registraci:** Takeda Pharma A/S, Delta Park 45, 2665 Vallensbaek Strand, Dánsko. **Registrační číslo:** EU/1/16/1094/001, EU/1/16/1094/002, EU/1/16/1094/003. **Datum poslední revize:** 2. 12. 2021.

*Všimněte si, prosím, změn v informacích o léčivém přípravku

Ixazomib je hrazen v kombinaci s lenalidomidem a dexamethasonem k léčbě dospělých pacientů s mnohočetným myelomem, kteří již prodělali jednu až tři předchozí linie léčby a kteří již podstoupili transplantaci kostní dřeně nebo jsou pro transplantaci kostní dřeně nevhodní. Přípravek je vydáván pouze na lékařský předpis. Před předepsáním se seznamte s úplným zněním Souhrnu údajů o přípravku (SmPC).

Žádáme zdravotnické pracovníky, aby hlásili podezření na nežádoucí účinky na SÚKL nebo společnosti Takeda emailem na AE.CZE@takeda.com. Podezření na nežádoucí účinky hlaste také podle národních legislativních požadavků.

Design studie TOURMALINE-MM1: mezinárodní, randomizovaná, dvojitě zaslepená, placebem kontrolovaná, multicentrická studie superiority fáze 3 u pacientů s RRMM, kteří již prodělali nejméně jednu předchozí léčbu. Randomizováno celkem 722 pacientů v poměru 1:1 k užívání buď kombinace ixazomib, lenalidomid a dexamethason (n = 360), nebo kombinace placebo, lenalidomid a dexamethason (n = 362) až do progrese onemocnění nebo výskytu nepřijatelné toxicity. Pacientům byl podáván ixazomib 4 mg nebo placebo 1., 8. a 15. den plus lenalidomid (25 mg) 1. až 21. den a dexamethason (40 mg) 1., 8., 15. a 22. den 28denního cyklu. Primárním cílovým parametrem byla PFS.[3]

Reference: 1. Databáze přípravků www.sukl.cz. **2.** Avet-Loiseau et al, Blood 2017 130:2610-2618. **3.** SPC přípravku Ninlaro.

RRMM - relabovaný / refrakterní mnohočetný myelom; HRCG - vysoce riziková cytogenetika.

Takeda Pharmaceuticals Czech Republic s.r.o.
Škrétova 490/12, 120 00 Praha 2-Vinohrady, Česká republika
telefon: +420 234 722 722 | e-mail: info-cz@takeda.com | www.takeda.cz

C-APROM/CZ/NINL/0022
Datum přípravy: 2/2022

Takeda
ONCOLOGY

Obsah

Diagnostika a léčba systémové AL amyloidózy **S5**

Doporučení vypracovaná Českou myelomovou skupinou (CMG), Myelomovou sekcí České hematologické společnosti ČLS JEP.

Hlavní autoři: T. Pika, R. Hájek
Spoluautoři: P. Flodr, P. Flodrová, D. Holub, T. Jelínek, Z. Chyra, V. Maisnar, L. Pour, R. Ryšavá, I. Špička

Diagnostika a léčba Waldenströmovy makroglobulinémie **S41**

Doporučení vypracovaná Českou myelomovou skupinou (CMG), myelomovou sekcí České hematologické společnosti ČLS JEP a Kooperativní lymfomovou skupinou, lymfomovou sekcí České hematologické společnosti ČLS JEP.

Hlavní autoři: M. Kaščák, R. Hájek, J. Minařík
Spoluautoři: D. Belada, T. Jelínek, A. Jungová, J. Radocha, L. Pour, M. Trněný

První a jediná schválená léčba pacientů s AL amyloidózou[1,2]

DARZALEX®SC
subkutánní daratumumab

Přepište další kapitolu

Přípravek Darzalex + VCd je první a dosud jedinou cílenou léčbou významně měnící klinické výsledky u pacientů s AL amyloidózou.[1,2]

Janssen Oncology
PHARMACEUTICAL COMPANIES OF Johnson&Johnson

ZKRÁCENÁ INFORMACE O PŘÍPRAVKU DARZALEX

NÁZEV: DARZALEX 20 mg/ml koncentrát pro infuzní roztok, DARZALEX 1 800 mg injekční roztok. **ÚČINNÁ LÁTKA:** daratumumabum. **TERAPEUTICKÉ INDIKACE:** v kombinaci s lenalidomidem a dexamethasonem nebo s bortezomibem, melfalanem a prednisonem k léčbě dospělých pacientů s nově diagnostikovaným mnohočetným myelomem, u kterých není vhodná autologní transplantace kmenových buněk. V kombinaci s bortezomibem, thalidomidem a dexamethasonem k léčbě dospělých pacientů s nově diagnostikovaným mnohočetným myelomem, u kterých je vhodná autologní transplantace kmenových buněk. V kombinaci s lenalidomidem a dexamethasonem nebo bortezomibem a dexamethasonem k léčbě dospělých pacientů s mnohočetným myelomem, kteří podstoupili alespoň jednu předcházející terapii. V monoterapii k léčbě dospělých pacientů s relabujícím a refrakterním mnohočetným myelomem, u nichž předchozí léčba zahrnovala inhibitor proteazomu a imunomodulační látku, a kteří při poslední terapii vykázali progresi onemocnění. Pouze pro DARZALEX 1 800 mg injekční roztok: v kombinaci s pomalidomidem a dexamethasonem k léčbě dospělých pacientů s mnohočetným myelomem léčených jednou předchozí terapií zahrnující proteazomový inhibitor a lenalidomid a refrakterních k lenalidomidu, nebo léčených alespoň dvěma předchozími terapiemi, které zahrnovaly lenalidomid a proteazomový inhibitor a s prokázanou progresí onemocnění v průběhu nebo po poslední terapii. V kombinaci s cyklofosfamidem, bortezomibem a dexamethasonem k léčbě dospělých pacientů s nově diagnostikovanou systémovou AL amyloidózou. **DÁVKOVÁNÍ A ZPŮSOB PODÁNÍ:** Přípravek má podávat zdravotnický pracovník v podmínkách, kde je dostupné vybavení pro resuscitaci. Koncentrát pro infuzní roztok se podává jako intravenózní infuze po naředění roztokem chloridu sodného o koncentraci 9 mg/ml (0,9% roztok). Subkutánní forma není určena k intravenóznímu podávání a má se podávat pouze subkutánní injekcí za použití specifikovaných dávek. Z důvodu omezení rizika vzniku reakcí souvisejících s infuzí (IRR - Infusion related reactions) daratumumabu je nutno před a po infuzi podat náležitou medikaci. Doporučená dávka přípravku DARZALEX koncentrát pro infuzní roztok je 16 mg/kg tělesné hmotnosti podávaná jako intravenózní infuze. K usnadnění podávání lze první dávku 16 mg/kg předepsanou v 1. týdnu rozdělit do dvou po sobě jdoucích dní, tj, 8 mg/kg 1. den a 8 mg/kg 2. den. Blíže: viz úplná informace o přípravku (SmPC). Doporučená dávka přípravku DARZALEX subkutánní injekční roztok je 1 800 mg podaná během 3 až 5 minut. Dávkovací schéma v kombinaci s lenalidomidem a dexamethasonem nebo pomalidomidem a dexamethasonem (4týdenní cyklus) a v monoterapii je každý týden prvních 8 týdnů, následně každé 2 týdny 9. – 24. týden a nakonec každé 4 týdny od 25. týdne do progrese nemoci. Ohledně dávky a dávkovacího schématu léčivých přípravků podávaných s přípravkem DARZALEX viz úplná informace o přípravku (SmPC). Dávkovací schéma v kombinaci s bortezomibem, melfalanem a prednisonem (6týdenní cykly) je každý týden prvních 6 týdnů, následně každé 3 týdny 7. – 54. týden a nakonec každé 4 týdny od 55. týdne do progrese nemoci. Bortezomib se v prvním 6týdenním cyklu podává dvakrát týdně v 1., 2., 4. a 5. týdnu, v dalších 6 6týdenních cyklech následuje podávání jednou týdně v 1., 2., 4. a 5. týdnu. Ohledně informací o dávce bortezomibu, melfalanu a prednisonu a dávkovacím schématu při podávání s přípravkem DARZALEX viz úplná informace o přípravku (SmPC). Dávkovací schéma v kombinaci s bortezomibem, thalidomidem a dexamethasonem (režimy se 4týdenním cyklem) k léčbě nově diagnostikovaných pacientů, u kterých je vhodná autologní transplantace kmenových buněk (ASCT) je v rámci indukce týdně prvních 8 týdnů, následně každé 2 týdny 9. – 16. týden. Léčbu je třeba ukončit při vysokodávkové chemoterapii a ASCT. V rámci konsolidace je dávkovací schéma každé 2 týdny po dobu 8 týdnů. Ohledně dávky a dávkovacího schématu léčivých přípravků podávaných s přípravkem DARZALEX viz úplná informace o přípravku (SmPC). Dávkovací schéma v kombinaci s bortezomibem a dexamethasonem (3týdenní cyklus) je každý týden prvních 9 týdnů, následně každé 3 týdny 10. – 24. týden a poté každé 4 týdny od 25. týdne do progrese nemoci. Ohledně dávky a dávkovacího schématu léčivých přípravků podávaných s přípravkem DARZALEX viz úplná informace o přípravku (SmPC). Dávkovací schéma přípravku DARZALEX subkutánní injekční roztok při AL amyloidóze v kombinaci s bortezomibem, cyklofosfamidem a dexamethasonem (4týdenní cyklus) je 1 800 mg každý týden prvních 8 týdnů, každé 2 týdny 9. – 24. týden a každé 4 týdny od 25. týdne do progrese onemocnění. **ZVLÁŠTNÍ UPOZORNĚNÍ A OPATŘENÍ PRO POUŽITÍ:** Reakce související s infuzí (IRR): přípravek DARZALEX může vyvolat závažné reakce související s infuzí (IRR), včetně anafylaktických reakcí. Během podávání infuze je nutno všechny pacienty sledovat s ohledem na IRR. U pacientů, u kterých se vyskytne IRR jakéhokoli stupně, pokračujte ve sledování po infuzi, dokud příznaky nevymizí. Většina IRR se objevila během první infuze a byla stupně 1-2. Příznaky převážně zahrnovaly nosní kongesci, kašel, podráždění v hrdle, alergickou rinitidu, sípání, pyrexii, bolest na hrudi, pruritus, zimnici, zvracení, nauzeu a hypotenzi. Pacienti mají být premedikováni antihistaminiky, antipyretiky a kortikosteroidy. Pokud se objeví anafylaktická reakce nebo život ohrožující IRR, je nutno ihned zahájit příslušnou bezodkladnou resuscitaci. Léčbu přípravkem DARZALEX je nutno ihned a natrvalo ukončit. K prevenci pozdních IRR mají být všem pacientům po infuzích přípravku Darzalex podány perorální kortikosteroidy. Zvláštní profylaxe respiračních komplikací má být zvážena u pacientů s obstrukční plicní poruchou v anamnéze; Neutropenie/Trombocytopenie: přípravek DARZALEX může prohlubovat neutropenii a trombocytopenii vyvolanou základní terapií. Během léčby sledujte pravidelně krevní obraz podle předepsaných informací výrobce základních terapií. Pacienty s neutropenií sledujte ohledně příznaků infekce. Prodloužení intervalu mezi dávkami přípravku DARZALEX může být nutné k obnově hodnot krevního obrazu. Snížení dávky přípravku DARZALEX se nedoporučuje. Měla by být rovněž zvážena možnost podpůrné péče spočívající v transfuzi nebo podání růstových faktorů. Interference s nepřímým antiglobulinovým testem (nepřímý Coombsův test): daratumumab může vést k pozitivitě nepřímého Coombsova testu a může tak maskovat detekci protilátek proti minoritním antigenům v pacientově séru. Pozitivní nepřímý Coombsův test způsobený přítomností daratumumabu může přetrvávat po dobu až 6 měsíců po poslední infuzi daratumumabu. Stanovení pacientovy krevní skupiny AB0 a Rh není ovlivněno. Před začátkem léčby přípravkem DARZALEX má být určena krevní skupina pacienta a má být zvážena fenotypizace dle místní praxe. Genotypizaci červených krvinek lze provést kdykoli. V případě plánované transfuze je nutná adekvátní komunikace s transfuzním střediskem. Pokud je nutná neodkladná transfuze, je možné podat nezkříženou AB0/Rh kompatibilní erytrocytární masu. Interference se stanovením kompletní odpovědi: daratumumab je lidská monoklonální protilátka typu imunoglobulinu G1 kappa, která může být detekována jak elektroforézou sérových bílkovin (SPE) tak i imunofixací (IFE), které jsou používány ke klinickému monitorování endogenního M proteinu. Tato interference může ovlivnit vyhodnocení kompletní odpovědi a progrese onemocnění u některých pacientů s myelomem s IgG kappa proteinem. Je třeba zvážit antivirovou profylaxi jako prevenci reaktivace viru herpes zoster. U přípravku DARZALEX subkutánní injekční roztok existuje možnost snížené účinnosti u pacientů s tělesnou hmotností >120 kg. Léčivý přípravek obsahuje sorbitol (E420). Pacientům s hereditární intolerancí fruktózy (HIF) nemá být podán tento léčivý přípravek. Léčivý přípravek také obsahuje méně než 1 mmol (23 mg) sodíku v jedné dávce. Blíže: viz úplná informace o přípravku (SmPC). **ZVLÁŠTNÍ POPULACE:** Porucha funkce ledvin: na základě analýz populační farmakokinetiky není u pacientů s poruchou funkce ledvin nutná úprava dávkování; Porucha funkce jater: na základě populačních analýz farmakokinetiky není u pacientů s poruchou funkce jater úprava dávkování nutná.; Starší pacienti: úpravy dávky nejsou považovány za nezbytné; Bezpečnost a účinnost přípravku DARZALEX u dětí mladších 18 let nebyla dosud stanovena, nejsou dostupné žádné údaje. **KONTRAINDIKACE:** Hypersenzitivita na léčivou látku nebo na kteroukoli pomocnou látku. **INTERAKCE:** Nebyly provedeny žádné studie interakcí. Nepředpokládá se, že změny enzymů metabolizujících léky ovlivní eliminaci daratumumabu a stejně tak se neočekává, že daratumumab ovlivňuje enzymy metabolizující léky. **FERTILITA, TĚHOTENSTVÍ, KOJENÍ:** Ženy ve fertilním věku musí používat účinnou antikoncepci během léčby a 3 měsíce po ukončení léčby daratumumabem. Podávání přípravku DARZALEX se v těhotenství a u žen ve fertilním reprodukčním věku, které nepoužívají antikoncepci, nedoporučuje. Na základě posouzení prospěšnosti kojení pro dítě a prospěšnosti léčby pro matku je nutno rozhodnout, zda přerušit kojení nebo ukončit/přerušit léčbu přípravkem DARZALEX. Ke stanovení potenciálních účinků daratumumabu na fertilitu mužů a žen nejsou k dispozici žádné údaje. **NEŽÁDOUCÍ ÚČINKY:** Nejčastějšími nežádoucími účinky (≥ 20 %) byly reakce spojené s infuzí, únava, nauzea, průjem, zácpa, horečka, dušnost, kašel, neutropenie, trombocytopenie, anemie, periferní edém, asténie, periferní senzorická neuropatie a infekce horních cest dýchacích. Závažné nežádoucí účinky zahrnovaly sepsi, pneumonii, bronchitidu, infekci horních cest dýchacích, plicní edém, chřipku, horečku, dehydrataci, průjem, fibrilace síní a synkopu. Blíže: viz úplná informace o přípravku (SmPC). **PŘEDÁVKOVÁNÍ:** Z klinických studií nejsou s předávkováním žádné zkušenosti. Proti předávkování daratumumabu není známo žádné specifické antidotum. Při předávkování je nutno pacienta sledovat kvůli známkám a příznakům nežádoucích účinků, přičemž se ihned musí zavést příslušná symptomatická léčba. **BALENÍ:** 1 injekční lahvička – buď s 5 ml koncentrátu (100 mg daratumumabu), nebo s 20 ml koncentrátu (400 mg daratumumabu), nebo s 15 ml injekčního roztoku (1 800 mg daratumumabu). Přípravek DARZALEX je také dodáván ve formě zahajovacího balení, které obsahuje 11 injekčních lahviček (6 x 5ml injekční lahvičky + 5 x 20ml injekční lahvičky). Injekční lahvičky jsou ze skla třídy I s elastomerovou zátkou a s hliníkovým uzávěrem s odtrhovacím víčkem. **SKLADOVÁNÍ:** Uchovávejte v chladničce (2 °C až 8 °C). Chraňte před mrazem. Uchovávejte v původním obalu, aby byl přípravek chráněn před světlem. Po naředění má být přípravek ve formě infuzního roztoku použit okamžitě. Pokud není použit okamžitě, doba při uchovávání v chladničce (2 °C až 8 °C) a bez přístupu světla nesmí přesáhnout 24 hodin a následná doba při pokojové teplotě (15 °C až 25 °C) a pokojovém světle (včetně doby infuze) nesmí přesáhnout 15 hodin. Injekční lahvička s přípravkem DARZALEX subkutánní injekční roztok se má vyjmout z chladničky (2 °C - 8 °C) a nechat ohřát na pokojovou teplotu (15 °C – 30 °C). Nepropíchnutou injekční lahvičku se subkutánním roztokem lze uchovávat při pokojové teplotě a okolním světle maximálně 24 hodin v původní papírové krabičce, aby byla chráněna před světlem. **DRŽITEL ROZHODNUTÍ O REGISTRACI:** Janssen-Cilag International NV, Turnhoutseweg 30, B-2340 Beerse, Belgie. **REGISTRAČNÍ ČÍSLA:** EU/1/16/1101/001, EU/1/16/1101/002, EU/1/16/1101/003, EU/1/16/1101/004. **DATUM POSLEDNÍ REVIZE TEXTU:*** 20/01/2022 **VÝDEJ A ÚHRADA LÉČIVÉHO PŘÍPRAVKU:** Léčivý přípravek je vázán na lékařský předpis. DARZALEX 20 mg/ml koncentrát pro infuzní roztok je v příslušných režimech hrazen z veřejného zdravotního pojištění. U přípravku DARZALEX 1 800 mg injekční roztok úhrada z veřejného zdravotního pojištění dosud nebyla stanovena. Podrobné informace najdete v Souhrnu údajů o přípravku, v písemné informaci pro uživatele nebo na adrese: JANSSEN-CILAG s.r.o., Walterovo náměstí 329/1, 158 00 Praha 5 - Jinonice, Česká republika. *Prosím, všimněte si změny ve zkrácené informaci o přípravku.

Reference: 1. Souhrn údajů o přípravku Darzalex, Janssen Cilag, 1/2022. 2. Kastritis E. Et al.NEJM 2021, 385, 46-58.

Datum schválení: 17. 2. 2022 | CP-295461

Editorial

Milé kolegyně, vážení kolegové,
právě jste otevřeli třetí vydání doporučení „Diagnostika a léčba systémové AL amyloidózy". První doporučení vyšla v roce 2013, druhá v roce 2018. Při doposud malé dynamice změn je čtyřletý interval optimální. Experti České republiky na diagnostiku a léčbu amyloidóz pracovali intenzivně a pečlivě. Nejdůležitější je skutečnost, že máme k dispozici národní doporučení pro toto raritní onemocnění. Děkujeme všem spolupracovníkům, kteří nám pomáhali při přípravě. Největší poděkování patří MUDr. Tomáši Pikovi, Ph.D., který měl na vypracování revize doporučení největší a zásadní podíl. Rovněž patří poděkování recenzentům – prof. MUDr. Romaně Ryšavé, CSc. a prof. MUDr. Zdeňkovi Adamovi, CSc.

Amyloidóza je raritním onemocněním, které bylo a je v České republice diagnostikováno méně často, než je skutečná incidence onemocnění. Diagnostika je nesnadná. Jde o multidisciplinární úsilí, kterého se vedle hematologů účastní nefrologové, kardiologové, neurologové a patologové. Hematologická pracoviště se dlouhodobě v ČR zabývají diagnostikou a léčbou AL amyloidózy, která patří mezi monoklonální gamapatie. Léčba je velmi podobná léčebným postupům u mnohočetného myelomu. Z kapacitních důvodů zpravidla léčebně neřešíme jiné typy amyloidóz, třebaže se na stanovení diagnózy podílíme.

V roce 2022 bude podobně jako v letech 2013 a 2018 realizovaný pod záštitou České myelomové skupiny a myelomové sekce ČHS komplexní program, jehož cílem je zásadní zlepšení diagnostiky a léčby amyloidóz v ČR. Projekt zahrnuje edukační a informační program s cílem zlepšit diagnostiku amyloidóz v ČR. Naším cílem je rovněž zajištění moderní dostupné léčby pro nemocné s AL amyloidózou v ČR. Třebaže je AL amyloidóza raritní onemocnění, proběhlo v posledních letech několik zásadních randomizovaných klinických studiích fáze III. Na základě *„evidence based medicine"* můžeme tedy prohlásit, že bývalý standard režim bortezomib-cyklofosfamid-dexametazon nahradil režim daratumumab-bortezomib-cyklofosfamid-dexametazon. A jsou tu další nové léky, jako ixazomib nebo venetoclax, které jsou u AL amyloidózy účinné. Naopak přes provedené klinické studie je stále nejasné, zda budou účinné protilátky zaměřené na „rozpuštění" již vzniklého amyloidu. To by revolučně změnilo naši léčebnou strategii.

Tato doporučení budou sloužit rovněž k jednání s regulačním úřadem a k jednání se zdravotními pojišťovnami. Náš komplexní program doplňuje podporu národní databáze, informační brožury pro nemocné a zapojení České republiky do mezinárodního klinického výzkumu, jehož akcelerace je nezbytná pro zodpovězení řady důležitých otázek v léčebné strategii. Na kongresu ASH 2021 v Atlantě byla prezentována rozsáhlá retrospektivní studie analyzující léčebné strategie u AL amyloidózy v souboru 4 500 nemocných, na které jsme se podíleli.

Cíl léčby musí být zaměřen na nemocného. Hematologové se musí naučit používat stejné léky jako u mnohočetného myelomu, ale s využitím jiné léčebné strategie. Zatímco u mnohočetného myelomu často s léčbou čekáme, u amyloidózy je důležité začít neprodleně a zabránit tak dalšímu poškozování organizmu, respektive citlivých orgánů. Skryté i zjevné poškození orgánů u nemocných s amyloidózou vede často k překvapivým a vážným komplikacím. Méně intenzivní režimy a více individuální přístup vede u nemocných s amyloidózou zpravidla k lepším výsledkům než agresivní léčba. Na druhou stranu je dnes známé, že správný výběr nemocných k autologní transplantaci zásadně snižuje riziko této intenzivní léčebné metody. Oceňujeme a děkujeme za mimořádnou spolupráci kardiologům a kardiochirurgům. Kdo z nás si dokázal deset let zpět představit, že provedení transplantace srdce se stane standardní součástí léčebné strategie hematologa u nemocných se závažným poškozením srdce AL amyloidózou? Jen díky včasně provedené transplantaci srdce poškozeného amyloidem může v ČR dnes řada nemocných mít přínos z moderní léčby AL amyloidózy. Je to další doklad významných pokroků v medicíně obecně.

Věřím, že doporučení splní svůj účel a budou praktickou pomůckou hematologů a dalších specialistů při zlepšování diagnostiky a léčby nemocných s amyloidózou.

Za Českou myelomovou skupinu a myelomovou sekci České hematologické společnosti
Roman Hájek a Tomáš Pika

doi: 10.48095/cctahd2022S6

Diagnostika a léčba systémové AL amyloidózy

Doporučení vypracovaná Českou myelomovou skupinou (CMG), Myelomovou sekcí České hematologické společnosti ČLS JEP.

Na vytvoření tohoto doporučení se podíleli členové České myelomové skupiny, Myelomové sekce ČHS v uvedeném pořadí:

Hlavní autoři

MUDr. Tomáš Pika, Ph.D.
Hemato-onkologická klinika, LF UP a FN Olomouc

prof. MUDr. Roman Hájek, CSc.
Klinika hematoonkologie, LF OU a FN Ostrava

Spoluautoři

Na vytvoření tohoto doporučení se podíleli spoluautoři uvedení v abecedním pořadí:

MUDr. Patrik Flodr, Ph.D.
Ústav klinické a molekulární patologie, LF UP a FN Olomouc

MUDr. Pavla Flodrová, Ph.D.
Ústav klinické a molekulární patologie, LF UP Olomouc

Mgr. Dušan Holub, Ph.D.
Ústav molekulární a translační medicíny, LF UP Olomouc

MUDr. Tomáš Jelínek, Ph.D.
Klinika hematoonkologie, LF OU a FN Ostrava

Mgr. Zuzana Chyra, Ph.D.
Klinika hematoonkologie, LF OU a FN Ostrava

prof. MUDr. Vladimír Maisnar, Ph.D., MBA
4. Interní hematologická klinika LF UK a FN Hradec Králové

prof. MUDr. Luděk Pour, Ph.D.
Interní hematologická a onkologická klinika, LF MU a FN Brno

prof. MUDr. Romana Ryšavá, CSc.
Klinika nefrologie 1. LF UK a VFN v Praze

prof. MUDr. Ivan Špička, CSc.
1. Interní klinika – klinika hematologie, 1. LF UK a VFN v Praze

prof. MUDr. Vlastimil Ščudla, CSc.
3. Interní klinika FN Olomouc

Recenzenti

prof. MUDr. Romana Ryšavá, CSc.
Klinika nefrologie 1. LF UK a VFN v Praze

prof. MUDr. Zdeněk Adam, CSc.
Interní hematologická a onkologická klinika LF MU a FN Brno

Obsah

Souhrn doporučení
1. Metodické postupy tvorby doporučení
   1. 1. Úvod k amyloidózám
2. Charakteristika, výskyt a epidemiologie systémové AL amyloidózy
   2.1. Charakteristika AL amyloidózy
   2.2. Výskyt a epidemiologie
   2.3. Patogeneze systémové AL amyloidózy
3. Klinický obraz systémové AL amyloidózy
   3.1. Nejčastější projevy, které jsou indikací k dalšímu vyšetření
   3.2. Nejvýznamnější klinické projevy amyloidózy
4. Vyšetřovací techniky u systémové AL amyloidózy
   4.1. Přehled vyšetřovacích metod
   4.2. Standardní techniky v diagnostice systémové AL amyloidózy
   4.3. Speciální diagnostické techniky u systémové AL amyloidózy
5. Diagnostická kritéria a postupy u systémové AL amyloidózy
   5.1. Diagnostická kritéria
   5.2. Diagnostická kritéria postižení jednotlivých orgánových systémů u systémové AL amyloidózy
   5.3. Diagnostický algoritmus systémové AL amyloidózy
6. Diferenciální diagnostika systémové AL amyloidózy
7. Prognostické faktory a klinická stratifikace systémové AL amyloidózy
   7.1. Prognostické faktory
   7.2. Klinická stratifikace
8. Systémová AL amyloidóza a mnohočetný myelom
9. Doporučení pro diagnostiku AL amyloidózy
10. Ložisková AL amyloidóza
   10.1. Etiopatogeneze, diagnostika a klinický obraz
   10.2. Léčba ložiskové AL amyloidózy
11. Cíle léčby a hodnocení léčebné odpovědi u AL amyloidózy
12. Léčebné strategie u AL amyloidózy v roce 2018
13. Autologní transplantace krvetvorných buněk (ASCT)
   13.1 Léčebná účinnost vysokodávkované chemoterapie s následnou ASCT
14. Konvenční léčba založená na kombinaci vysokých dávek dexametazonu a alkylačních cytostatik
   14.1. Kombinace alkylačního cytostatika a kortikoidu
   14.2. Nežádoucí účinky léčby a selekce nemocných
15. Imunomodulační léky v terapii AL amyloidózy
   15.1. Thalidomid v léčbě AL amyloidózy
   15.2. Lenalidomid v léčbě AL amyloidózy
   15.3. Pomalidomid v léčbě AL amyloidózy
16. Inhibitory proteasomu v léčbě AL amyloidózy
   16.1. Bortezomib v léčbě AL amyloidózy
   16.2. Ixazomib a carfilzomib v léčbě AL amyloidózy
17. Daratumumab v léčbě AL amyloidózy
18. Venetoclax v léčbě AL amyloidózy
19. Doxycyklin v léčbě AL amyloidózy
20. Léčba relabujících a refrakterních pacientů
21. Perspektivy v léčbě AL amyloidózy
22. Transplantace srdce, případně jiných orgánů, následovaná vysokodávkovanou chemoterapií s autologní transplantací krvetvorných buněk
23. Podpůrná péče při léčbě AL amyloidózy
24. Doporučení pro léčbu AL amyloidózy

Souhrn doporučení 2022

A. DOPORUČENÍ PRO DIAGNOSTIKU AL AMYLOIDÓZY

- Systémová AL amyloidóza (ALA) je vzácné hematologické onemocnění patřící mezi monoklonální gamapatie.
- Optimální péče o nemocné s ALA je založena na časné diagnóze s vyhodnocením závažnosti orgánového postižení, účinné terapii zaměřené zejména na snížení produkce amyloidogenních lehkých řetězců a léčbě podpůrné.
- V 12–20 % je asociována s jinou formou monoklonální gamapatie či B-lymfoproliferativního onemocnění.
- Amyloidóza musí být vždy histologicky verifikována spolu s potvrzením AL typu amyloidu.
- Podkladem onemocnění je depozice amyloidu v orgánech a tkáních, což vede k jejich funkčnímu postižení nebo i selhání. Pečlivé posouzení orgánového postižení je základním pilířem diagnostiky a stratifikce nemocných.
- Detekce a kvantifikace monoklonálního imunoglobulinu a zejména hladin volných lehkých řetězců patří mezi stěžejní aspekty diagnostiky a sledování nemocných se systémovou ALA.

B. DOPORUČENÍ PRO LÉČBU AL AMYLOIDÓZY

- Principem léčby je eliminace patologického klonu se zastavením produkce amyloidogenních lehkých řetězců, redukcí jejich sérových hladin s cílem dosažení alespoň velmi dobré parciální hematologické remise (úroveň důkazu IIa, stupeň doporučení B).
- Dosažení hematologické léčebné odpovědi je podmínkou pro zlepšení funkce postižených orgánů a dosažení tzv. orgánové léčebné odpovědi (úroveň důkazu IIa, stupeň doporučení B).
- Léčba je volena individuálně s využitím „risk-adapted" strategie (úroveň důkazu IV, stupeň doporučení C).
- Pouze část nemocných s ALA splňující výběrová kritéria je možno bezpečně léčit vysokodávkovanou terapií s podporou autologního štěpu, tito nemocní s nízkou mírou orgánového postižení z této terapie profitují (úroveň důkazu IIa, stupeň doporučení B).
- Režim daratumumab-CyBorD je indikován jako terapie první linie pro nemocné s nově diagnostikovanou ALA (úroveň důkazu Ib, stupeň doporučení A).
- Režim BMDex je považován za standard pro nově diagnostikované pacienty s ALA, kteří nejsou referováni k ASCT a u kterých není možné užít režim s daratumumabem (úroveň důkazu Ib, stupeň doporučení A).
- Kombinovaná schémata s bortezomibem jsou vhodnými léčebnými režimy pro všechny nově diagnostikované nemocné, bez ohledu na to, zda jsou či nejsou vhodnými kandidáty vysokodávkované terapie (úroveň důkazu IIa, stupeň doporučení B). Kombinovaná schémata s bortezomibem jsou vhodnými léčebnými režimy pro relabující nemocné (úroveň důkazu IIa, stupeň doporučení B).
- Ixazomib s dexametazonem a ev. cyklofosfamidem je indikován v léčbě nemocných s relabující/refrakterní amyloidózou a u nemocných v 1. linii terapie s preexistující neuropatií, kteří nejsou vhodní k terapii bortezomibem (úroveň důkazu IIa, stupeň doporučení B).
- Daratumumab v monoterapii či kombinovaných schématech je indikován u nemocných s refrakterní/relabující ALA (úroveň důkazu IIa, stupeň doporučení B).
- Schémata s imunomodulačními látkami jsou indikována u relabujících/refrakterních nemocných (úroveň důkazu IIa, stupeň doporučení B).
- Venetoclax je možno užít v terapii relabujících/refrakterních ALA nemocných s prokázanou t(11;14) (úroveň důkazu IIa, stupeň doporučení B).
- Multioborová spolupráce při péči o nemocné s ALA je naprosto nezbytná.

1. METODICKÉ POSTUPY TVORBY DOPORUČENÍ

Předložené doporučení bylo vypracováno na základě medicíny založené na důkazech s cílem popsat všechny důležité oblasti diagnostiky a léčby ALA. Úrovně důkazů a stupně doporučení standardně používané v guidelines jsou uvedeny v tab. 1.

1.1. Úvod k amyloidózám

Amyloidózy představují heterogenní skupinu onemocnění charakterizovanou přítomností depozit amyloidu, amorfního bílkovinného materiálu uloženého extracelulárně v tkáních. Každý typ amyloidu má svůj specifický fibrilární prekurzorový protein, od něhož se odvíjí i jeho název, např. u familiární transthyretinové amyloidózy jde o molekuly mutovaného transthyretinu (mTTR), u AL amyloidózy jde o strukturálně aberantní molekuly lehkého řetězce imunoglobulinu (AL) [Kyle, 1995a; Dispenzieri, 2012]. Podle příčiny produkce amyloidogenního prekurzoru se rozlišují formy získané a hereditární, jež jsou spojeny s mutací genu zodpovědného za syntézu daného prekurzoru. Amyloidóza se vyskytuje ve formě lokalizované s pouze ložiskovou depozicí amyloidu, mnohem častější je ale forma systémová, vyznačující se postižením více orgánů a tkání. V současnosti zahrnuje členění založené na typu amyloidových prekurzorů 36 typů, v případě mTTR amyloidózy dalších > 100 variant [Sipe, 2016; Ryšavá, 2013; Benson, 2020]. Pro potřeby běžné medicínské praxe postačuje jednoduché, klinicky orientované, dělení (tab. 2) [Kyle, 1995a; Falk, 1997; Hassan, 2005].

Z hlediska výskytu je nejčastější systémová AL amyloidóza (70 %), méně častá je její ložisková forma (19 %), zatímco ostatní typy amyloidóz se vyskytují mnohem vzácněji, např. senilní a familiární ve 4 % a AA amyloidóza jen ve

Tab. 1. Úrovně důkazu a stupně doporučení používané ve směrnicích (*guidelines*) a principech medicíny založené na důkazech (*evidence based medicine*).

Úroveň důkazu a její definice	
Ia	Důkaz je získán z metaanalýzy randomizovaných studií.
Ib	Důkaz je získán z výsledku alespoň jedné randomizované studie.
IIa	Důkaz je získán alespoň z jedné dobře formulované, ale nerandomizované klinické studie, vč. studií II. fáze a takzvaných *„case control study“.*
IIb	Důkaz je získán alespoň z jedné dobře formulované experimentální studie, ale i studií založených na pouhém pozorování.
III	Důkaz je získán z dobře formulované neexperimentální popisné studie. Do této kategorie jsou zahrnuty také důkazy získané z metaanalýz a z jednotlivých randomizovaných studií, které však byly zveřejněny pouze formou abstraktu a nikoli jako publikace *in extenso.*
IV	Důkazy založené na mínění skupiny expertů a/nebo na klinické zkušenosti respektovaných autorit.
Stupně doporučení a jejich definice	
A	Doporučení je založeno alespoň na jedné randomizované klinické studii, tedy založené na důkazu typu Ia nebo Ib.
B	Doporučení je založeno na dobře vedené studii, která však nemá charakter randomizované studie zkoumající předmět doporučení. Doporučení je tedy založeno na důkazu typu IIa, IIb, III.
C	Doporučení je založené na mínění kolektivu expertů, tedy na základně důkazu typu IV.

Tab. 2. Zjednodušená klasifikace nejčastějších typů amyloidóz [Kyle, 1995a; Sipe, 2016, Benson, 2020].

Klasifikace	**Typ amyloidu**	**Prekurzorový protein**
systémová AL amyloidóza („primární amyloidóza“) ložisková AL amyloidóza	AL AL	lehké řetězce imunoglobulinu λ nebo κ
AA amyloidóza („sekundární, reaktivní amyloidóza“)	AA	sérový amyloid A
senilní systémová amyloidóza (*wild-type* TTR amyloidóza)	wtTTR	nativní transthyretin
familiární amyloidóza z depozice transthyretinu	mTTR	mutovaný transthyretin
další familiární typy amyloidózy AApoA-I AGel AFib ALys	 Apo A-I AGel AFib ALys	 apolipoprotein A-I gelsolin fibrinogen α lysozym
hemodialyzační amyloidóza	A-β2M	nativní β2-mikroglobulin

3 % [Kyle, 1992, 1995a]. Historické názvosloví, rozpoznávající pouze amyloidózu primární (AL typ) a amyloidózu sekundární (AA typ), se v současnosti již prakticky nepoužívá. Vzhledem k občasnému výskytu a zejména nízké informovanosti lékařů uniká i v současnosti amyloidóza časnému rozpoznání a většinou jsou podchyceny až pokročilé fáze nemoci se závažným, často i nevratným, poškozením životně důležitých orgánů. Amyloidóza se vyznačuje sklonem k trvalé progresi a nepříznivé prognóze, neboť všechny typy amyloidózy jsou doposud léčebně jen omezeně ovlivnitelné [Gertz, 2009; Ryšavá, 2013].

2. CHARAKTERISTIKA, VÝSKYT A EPIDEMIOLOGIE SYSTÉMOVÉ AL AMYLOIDÓZY

2.1. Charakteristika

Systémová AL amyloidóza (ALA) je onemocnění vyznačující se pozvolnou monoklonální proliferací plazmocytů v kostní dřeni („plazmocelulární dyskrazie") provázenou lineární tkáňovou depozicí bílkovinného nerozpustného fibrilárního materiálu, tj. amyloidu, jehož prekurzorem jsou lehké řetězce (LŘ) monoklonálního imunoglobulinu (Mlg) λ (3× častěji) nežli κ, nebo jejich fragmenty, jež jsou prokazatelné v séru a/nebo v moči. Název AL amyloidóza odpovídá charakteru prekurzorového proteinu, tj. A – amyloid, L – lehké řetězce Mlg [Bird, 2004; Ščudla, 2009; Gertz, 2009]. Progresivní extracelulární akumulace AL amyloidu v cévní a parenchymové složce životně důležitých orgánů vede k tkáňové dezorganizaci s úbytkem normálních elementů a k progresivní poruše funkce zejména srdce, ledvin, jater, zažívacího traktu, periferního i autonomního nervového systému aj., avšak s výjimkou CNS. Depozita AL amyloidu vyvolávají pouze malou, případně žádnou, místní tkáňovou reakci, takže neexistuje přímá souvislost mezi tíží amyloidových depozit a závažností orgánové dysfunkce. Za narušení, případně selhání, funkce orgánů, v případě závažného postižení srdce i smrt, je odpovědná i vysoká tkáňová toxicita amyloidogenních lehkých řetězců [Rajkumar, 2007]. **Optimální péče o nemocné s ALA je založena na časné diagnóze s vyhodnocením závažnosti orgánového postižení, účinné terapii zaměřené zejména na snížení produkce amyloidogenních LŘ a léčbě podpůrné.** Díky prohloubení znalostí charakteristiky ALA dochází v posledních letech i ke zlepšení léčebných výsledků vyznačujících se zlepšením funkce postižených orgánů a prodloužením délky i kvality života nemocných s touto závažnou, život ohrožující, chorobou.

2.2. Výskyt a epidemiologie

AL amyloidóza je nejčastějším typem systémové amyloidózy. Její incidence je v USA odhadována na 5,1–12,8 nemocných na 1 milion obyvatel/rok [Kyle, 1992], v Evropě na 0,8–1,0/100 000 obyvatel/rok [Merlini, 2007]. Systémová ALA postihuje především jedince vyššího věku, v 66 % jde o nemocné mezi 50–70 lety, 17 % je mladší než 50 let a pouze 4 % je mladších 40 let, přičemž poněkud častěji jsou postiženi muži [Kyle,1995b; Bird, 2004].

U systémové ALA se setkáváme s přibližně následujícím zastoupením jednotlivých imunochemických typů Mlg: IgG 35 %, IgA 10 %, IgM 5 %, IgD 1 %, ve zbývajících případech jde o přítomnost LŘ λ nebo κ. **Ve 12–20 % provází systémová ALA mnohočetný myelom (MM), méně často Waldenströmovu makroglobulinémii (MW) a jen vzácně ostatní lymfoproliferativní stavy.**

2.3. Patogeneze

Patogeneze ALA je složitá a doposud nebyla zcela objasněna. Základní příčinou je porucha funkce zvolna proliferujících monoklonálních plasmocytů produkujících klonální lehký řetězec s patologickou konformací (misfolded) mající amyloidogenní potenciál. K tvorbě AL amyloidu dochází v důsledku tvorby makromolekulárních agregátů bílkovinného fibrilárního materiálu za spoluúčasti kodepozice kofaktorů nefibrilárního charakteru. Všechny typy amyloidových depozit obsahují glykoprotein SAP (*serum amyloid* P komponenta), který je vysoce odolný proti proteolýze podílející se na rezistenci fibril amyloidu vůči degradaci. Nelze rovněž pominout vliv tkáňového mikroprostředí ovlivňujícího biochemické charakteristiky amyloidogenních LŘ i cytotoxický potenciál solubilních oligomerů [Merlini, 2007]. Dokladem toxicity amyloidových prekurzorů (např. LŘ) je klinické pozorování, že ke zlepšení orgánové funkce (např. poklesu NT-proBNP) dochází již záhy po nasazení terapie, tedy v příliš krátkém intervalu pro uplatnění resorpce fibrilárních depozit [Palladini, 2006].

3. KLINICKÝ OBRAZ SYSTÉMOVÉ AL AMYLOIDÓZY

3.1. Nejčastější projevy nemoci, které jsou indikací k dalšímu vyšetření

Vlastní projevy nemoci jsou velmi pestré a individuálně značně rozdílné, v závislosti na typu a závažnosti postižení orgánů. Pravidelnou součástí klinického obrazu jsou jednak celkové nespecifické projevy, tj. slabost, malátnost, únavnost, snížení chuti k jídlu a úbytek hmotnosti, jednak pestré projevy vyplývající z postižení jednotlivých orgánů a tkání [Bird, 2004; Ščudla, 2009]. Lze je rozdělit na příznaky subjektivní a objektivní, ovšem velmi důležitou manifestací jsou projevy charakteru různých klinických syndromů, jejichž diagnostické řešení může přivést lékaře ke kauzální diagnóze (tab. 3) [Bird, 2004; Gertz, 2005 a 2009; Ščudla, 2009; Ryšavá, 2013].

V souboru 868 nemocných se systémovou ALA byl zaznamenán výskyt slabosti v 68 %, edémy v 62 %, pokles hmotnosti v 43 %, dušnost v 40 %, ortostatická hypotenze v 27 %, dysestezie a parestezie v 23 %, dysgeusie v 18 %, makroglosie v 14 %, kožní purpura v 11 % a průjem v 9 % případů, zatímco projevy přímého postižení CNS jsou pro neprostupnost hematoencefalické bariéry vzácné [Merlini, 2007].

Tab. 3. Klinické projevy systémové AL amyloidózy [Bird, 2004; Gertz, 2009; Ryšavá, 2013].

Všeobecné, nespecifické, projevy: slabost, malátnost, únavnost, úbytek hmotnosti

Subjektivní příznaky	Objektivní projevy	Klinické syndromy
dušnost a palpitace	periorbitální purpura	nefrotický syndrom
synkopální stavy	(„račí nebo pandí" oči)	chronická renální insuficience
ortostatická hypotenze	sufuze spojivek	sy. karpálního tunelu
dysfonie	amyloidová depozita v oblasti víček a ve sklivci	senzomotorická periferní neuropatie DKK
dysartrie		autonomní neuropatie
dysfagie	makroglosie (imprinty zubů)	městnavá srdeční slabost
dysgeusie	alopecie (zejména u žen)	poruchy rytmu
dysestezie a parestezie DKK	hepato-splenomegalie	malabsorpční syndrom
obstipace a průjem	portální hypertenze	paréza žaludku a syndrom pseudoobstrukce
inkontinence moči a stolice	kožní ekchymózy, vaskulární purpura	séronegativní neerozívní artropatie
časté infekce	periartikulární depozita	sy. obstrukce dýchacích cest pleurální výpotek
projevy krvácení do GIT	svalová pseudohypertrofie	
erektilní dysfunkce	(ramenní „epolety")	ložiskové a difúzní
suchost sliznic (sicca-like syndrom)	exoftalmus (i jednostranný)	plicní infiltráty
zhoršení sluchu a zraku	zvětšení slinných žláz	anasarka
anhidróza	onychodystrofie	hyposplenismus
klaudikace DKK a žvýkacích svalů	kožní a tuková depozita amyloidu	hypotyreóza
	otoky DKK a pleurální výpotek	Addisonova choroba
	lymfadenomegalie	
	hypotenze	

DKK – dolní končetiny, GIT – gastrointestinální trakt, sy. – syndrom

Postižení jednoho orgánu se vyskytuje v 25 %, dvou v 36 %, tři a více orgánů u 39 % nemocných, zatímco amyloidová nefropatie v 72 %, kardiomyopatie v 63 %, postižení jater v 27 %, periferní neuropatie v 19 %, postižení autonomního nervstva v 16 %, postižení měkkých tkání v 12 % a amyloidová kožní purpura v 11 % [Merlini, 2007]. Bylo zjištěno, že nemocní se systémovou ALA a přítomností MIg typu IgM mají oproti IgG typu poněkud odlišný klinický obraz: u poloviny nemocných jsou nejčastěji postiženy ledviny a měkké tkáně, častěji, a to v 21 %, jsou postiženy lymfatické uzliny a respirační aparát, naopak méně často, a to v 36 %, je postiženo srdce. U více než poloviny nemocných jsou při diagnóze známky postižení více než 2 orgánů a v 73 % infiltrace kostní dřeně lymfoplasmocytárními elementy [Wechalekar, 2008]. Nemocní s přítomností IgD typu M-proteinu se pak vyznačují nízkým výskytem postižení ledvin a srdce [Gertz, 2012].

3.2. Nejvýznamnější klinické projevy AL amyloidózy

3.2.1. Amyloidóza ledvin

Postižení funkce ledvin, zejména jejich glomerulárních funkcí, je nejčastějším ale málo specifickým projevem a nezávisí pouze na přítomnosti amyloidových depozit, ale i na stupni intersticiální fibrózy a tubulární atrofie [Bohle, 1993]. Klíčovým projevem vedoucím obvykle k odhalení ALA je výrazná proteinurie charakteru nefrotického syndromu (NS), vyznačujícího se navíc hypoalbuminémií, hyperhydratací, generalizovanými otoky vč. ascitu, pleurálního a perikardiálního výpotku, tj. případnou anasarkou s enormním nárůstem hmotnosti o 15–20 kg [Ryšavá, 2013]. Perzistentní NS se současným selháním ledvin a se zvětšením jejich velikosti je pro amyloidovou nefropatii velmi sugestivní. Dokud nedojde k infiltraci intrarenálních cévních struktur amyloidem, není přítomna arteriální hypertenze, která navíc nepatří do klinického obrazu amyloidové nefropatie [Dember, 2010]. Celkový katabolismus s negativní dusíkovou bilancí vede ke ztrátě svalové hmoty spojené s hypotonií a atrofií svalstva. NS se může v důsledku ztrát imunoglobulinů močí komplikovat zvýšeným výskytem infekcí, ale i tromboembolickou nemocí s trombózou renálních žil. Hyperlipoproteinémie provázená xantelasmaty víček a/nebo oblasti extenzorů vede k projevům akcelerované ateroskleróry, ztráta transferinu močí bývá jednou z příčin refrakterní anémie. Jen zřídka dochází k manifestaci Fanconiho syndromu (postižení proximálního tubulu), zatímco nefrogenní diabetes insipidus (postižení distálního tubulu) je spíše výrazem koincidence s MM [Ryšavá, 2013; Ryšavá 2019a].

3.2.2. Amyloidóza srdce

Postižení srdce u systémové ALA je velmi časté a při diagnóze bývá přítomno u více než 2/3 nemocných. Při autopsii se nacházejí myokardiální depozita AL amyloidu prakticky vždy, samotné izolované postižení myokardu je ale vzácné, pouze v 5 %. Depozita amyloidu vedou k progresivnímu zesílení stěn obou komor, což porušuje plnění srdce v průběhu diastoly, vzniká tedy obraz restriktivní, resp. hypertrofické kardiomyopatie. Infiltrace chlopenního a závěsného aparátu amyloidem může navodit chlopenní vady charakteru mitrální a trikuspidální insuficience, vzácně lze pozorovat perikarditidu, zcela raritně byla popsána ruptura stěny pravé komory. Manifestní srdeční selhání je vedoucím příznakem u 25 % nemocných, přičemž v popředí klinického obrazu jsou zejména projevy pravostranné srdeční slabosti nebo známky sníženého srdečního výdeje vedoucího k poklesu krevního tlaku, což spolu s projevy autonomní neuropatie vede k ortostatické a/nebo chronické hypotenzi a k častým synkopálním stavům. Projevy iniciálně diastolické, posléze i systolické, dysfunkce vedou nakonec k rozvoji globálního srdečního selhání s nízkou tolerancí tělesné zátěže, dušností, výskytu periferních otoků a nakonec i ascitu, pleurálnímu výpotku a anasarky. Častým projevem jsou i palpitace, synkopy v rámci rytmických poruch, např. supraventrikulární arytmie, syndrom chorého sinu a A-V blokády. Nepříliš časté jsou anginózní bolesti při postižení drobných koronárních tepen depozity amyloidu a aterosklerózou. I v současnosti platí, že postižení srdce amyloidem je nejvýznamnější prognostický faktor, jenž má vliv na volbu léčebné strategie a na délku celkového přežití [Kyle, 1986]. Nejčastější příčinou smrti u systémové AL amyloidózy je pokročilé, léčebně refrakterní, srdeční selhání, náhlá smrt v důsledku elektromechanické disociace nebo maligní komorová arytmie [Pika, 2008; Fikrle, 2013; Paleček, 2015, Quarta 2012; Rajkumar, 2013].

3.2.3. Periferní a autonomní neuropatie

Periferní neuropatie se projevuje širokou škálou příznaků, přičemž postižení hlavových nervů je vzácné. Dostavuje se obvykle záhy v oblasti DKK a se značným předstihem před vlastním rozpoznáním ALA. Je zpravidla axonální, charakteru distální smíšené, symetrické, periferní neuropatie projevující se přítomností dysestezie, parestézií s progresivní ztrátou citlivosti, trnutím a svalovou slabostí [Gertz, 2009]. Senzitivní neuropatie je obvykle symetrická, někdy značně bolestivá, zatímco motorická neuropatie je podstatně vzácnější. Do klinického obrazu patří i „syndrom neklidných nohou". Častým projevem je syndrom karpálního tunelu, nezřídka předcházející ostatní projevy AL amyloidózy o několik let, vznikající v důsledku depozit amyloidu v oblasti vazů karpálního tunelu. Přítomný edém a útlak n. medianus se projevuje především nočními parestéziemi v oblasti dlaní, palce, ukazováku a prostředníčku s atrofií svalů v oblasti tenaru a hypotenaru [Kyle, 1995a].

Autonomní neuropatie je často v popředí klinického obrazu, neboť se vedle postižení srdce a hypokortikalismu podílí na rozvoji posturální hypotenze, kdy systolická hodnota TK se snižuje v ortostáze v odstupu 3–5 minut polohy ve stoje o > 20 mm Hg, obvykle na < 90 mm Hg. Projevuje se rovněž poruchou motility GIT s časným falešným pocitem sytosti a dysgeuzií, u mužů erektilní i ejakulační dysfunkcí, dysfunkcí močového měchýře s obtížným vyprazdňováním, ale i anhidrózou.

3.2.4. Amyloidóza GIT a jater

Gastrointestinální projevy vznikají v důsledku depozice amyloidu ve stěně GIT a v důsledku poruchy vegetativního systému. Nápadným, do jisté míry i příznačným, projevem AL amyloidózy je makroglosie způsobená imbibicí jazyka amyloidem. Vzhledem k dominantnímu postižení kořene jazyka může vést nejen k poruše polykání, ale i k výraznému zúžení dýchacích cest. Dyspeptický syndrom, dostavující se v důsledku gastroparézy, bývá spojen s pocity předčasné sytosti, nauseou a zvracením, postižení nižších etáží se vyznačuje bolestí břicha, obstipací (pseudoobstrukce), ale i obrazem explozivního postprandiálního průjmu s malabsorpcí a s úbytkem hmotnosti. V rámci amyloidózy GIT byla popsána i perforace střeva, střevní infarzace a výrazné krvácení z distálních oblastí zažívací trubice jako důsledek zvýšené fragility cév. Zvětšení jater s pozitivitou jaterních testů, zejména jaterní frakce alkalické fosfatázy, a portální hypertenze s ascitem a splenomegalií se vyskytují asi u čtvrtiny nemocných [Bird, 2004; Ryšavá, 2019b].

3.2.5. Postižení ostatních orgánů a tkání

Postižení dýchacích cest a plic se projevuje kašlem, dušností a hemoptýzou. Infiltrace stěny laryngu vede k obstrukci horních dýchacích cest, inspirační dušnosti a postižení hlasivek s dysfonií. Vzácně lze zachytit ložiskové nodulární postižení plic („coin lession" resp. amyloidom) a/nebo amyloidovou infiltraci tracheobronchiálního stromu, vedoucí ke známkám obstrukce, zatímco postižení pleury se vyznačuje přítomností torpidního pleurálního výpotku.

Poměrně časté jsou i poruchy hemostázy, asi u čtvrtiny nemocných. Nejčastěji je přítomna vaskulární kožní purpura, např. periorbitální nebo v oblasti hřbetu rukou a předloktí, tzv. „syndrom červených očí" v důsledku postižení cév spojivkového vaku s vývinem subkonjunktiválního sufuze nebo slizniční krvácení v různých oblastech jako důsledek zvýšené fragility cév při subendoteliální depozici amyloidu. Na projevech hemoragické diatézy se může podílet i snížení počtu krevních destiček při splenomegalii a významné snížení hladiny faktoru X vedoucí k život ohrožujícímu krvácení po jaterní nebo renální biopsii [Bird, 2004; Mumford, 2000]. Makroskopická hematurie může být výsledkem výše uvedených poruch hemostázy, ale i důsledkem infiltrace vývodných močových cest amyloidem.

Postižení různých orgánů a tkání. Infiltrace nadledvin amyloidem se projevuje

adrenální insuficiencí s obrazem Addisonovy choroby, inbibice štítné žlázy hypotyreózou. K vzácným projevům ALA patří umístění amyloidových depozit v oblasti očních spojivek, sklér, víček a orbity. Infiltrace lymfatických uzlin se manifestuje zvětšením uzlin, amyloidová myopatie svalovou slabostí v důsledku poškození a imbibice příčně pruhovaného svalstva amyloidem, depozita amyloidu v synovii a přilehlých kloubních strukturách obrazem neerozivní symetrické artropatie s predilekčním postižením ramenních, zápěstních, drobných ručních a kolenních kloubů. Postižení kůže se manifestuje jejím ztluštěním, případně přítomností papul a plaků, vzácně obrazem napodobujícím sklerodermii, postižení nehtů se ohlašuje onychodystrofií [Kyriakides, 2002].

4. VYŠETŘOVACÍ TECHNIKY U SYSTÉMOVÉ AL AMYLOIDÓZY

4.1. Přehled vyšetřovacích metod

Vzhledem k neuspokojivým výsledkům léčby pokročilé fáze systémové ALA je naléhavým požadavkem rozpoznat onemocnění již v jeho počáteční fázi. Klíčovým předpokladem správné diagnózy je požadavek, aby lékaři v klinické praxi na toto onemocnění mysleli. K podezření na diagnózu ALA by měla vést zejména přítomnost nefrotického syndromu s případnou renální insuficiencí, nedilatační kardiomyopatie, nejasné periferní a/nebo autonomní neuropatie a ostatních klinických syndromů, resp. mnohotvárných subjektivních příznaků a objektivních příznaků (tab. 3, kap. 3. Klinický obraz systémové AL amyloidózy). Za těchto okolností je povinností lékaře pátrat po přítomnosti MIg standardní a imunofixační elektroforézou séra, resp. zvýšených hladinách volných lehkých řetězců (FLC) vč. patologie poměru κ/λ a v případě jejich přítomnosti odeslat nemocného k dovyšetření na nejbližší hematologické oddělení [Bird, 2004; Ščudla, 2009; Gertz, 2009, 2010, 2016]. Včasné rozpoznání systémové ALA vyžaduje vedle dobré znalosti nemoci i notnou dávku diagnostické invence. Přehled základních i výběrově indikovaných vyšetření při podezření na systémovou ALA je uveden v tab. 4 [Dispenzieri, 2012, Gillmore, 2014], vlastní diagnostický algoritmus je shrnut v tab. 5 (kap. 5 Diagnostická kritéria a postupy u systémové AL amyloidózy).

Tab. 4. Přehled vyšetření nezbytných pro diagnózu a určení stadia AL amyloidózy [volně dle Dispenzieri, 2012; Gillmore, 2014].

Všichni nemocní
Tkáňová biopsie necílená, případně cílená, biopsie orgánů barvení konžskou červení s průkazem metachromazie v polarizovaném světle typizace prekurzového proteinu některou z dostupných metod (imunohistochemie, imunofluorescence, imuno-elektronová mikroskopie, hmotnostní spektrometrie)
Vyšetření krve a kostní dřeně vyšetření krevního obrazu vyšetření kostní dřeně (aspirační a bioptické) vč. M-FC a imunohistochemie
Biochemické vyšetření séra
alkalická fosfatáza (jaterní frakce), bilirubin, kreatinin a glomerulární filtrace, albumin, kyselina močová, troponin, NT-proBNP (event. BNP), FLC séra (vč. indexu κ/λ), standardní a imunofixační elektroforéza séra, kvantifikace imnuoglobulinů, hladina faktoru X
Vyšetření moči/24 hod.
proteinurie/24 hod., elektroforéza a imunofixační elektroforéza
Vyšetření srdce RTG hrudníku EKG echokardiografie vč. tkáňové dopplerometrie
Výběrová indikace dle klinického obrazu ultrazvukové (případně CT) vyšetření jater a sleziny MRI srdce HRCT vyšetření plic spirometrické vyšetření plic EMG vyšetření vegetativních funkcí (Ewingův test) Holterovské monitorování srdce endoskopie GIT PET/CT DPD scan

CT – počítačová tomografie, DPD scan – scintigrafie s užitím kyseliny 3,3-difosfo-no-1,2-propanodikarboxylové, EKG – elektrokardiografie, EMG – elektromyografie, FLC – volné lehké řetězce imunoglobulinu, GIT – gastrointestinální trakt, HRCT – *„high resolution"* počítačová tomografie, M-FC – multiparametrická průtoková cytometrie, MRI – magnetická rezonance, NT-proBNP – propeptid mozkového natriuretického peptidu, PET/CT – pozitronová emisní tomografie/počítačová tomografie, RTG – standardní radiografie

4.2. Standardní techniky v diagnostice systémové AL amyloidózy

4.2.1. Diagnostika amyloidu z pohledu patologa

Amyloidem nazýváme substanci tvořenou amyloidotvorným fibriláním proteinem a dalšími přídatnými složkami (serový amyloidový protein P, lipoproteiny, glykosaminoglykany, proteoglykany) [Pepys, 2006; Vrana, 2009; Vrana, 2014; D'Souza, 2013]. Amyloidotvorný fibrilární protein nabývá vzhledu rigidních nevětvících se fibril průměru přibližně 10 nm, které jsou nerozpustné a jsou výsledkem změn v uspořádání proteinových molekul.

V běžné morfologické praxi se s amyloidem setkáváme v základním a speciálním histologickém barvení, v imunohistochemii, imunofluorescenci, méně

Tab. 5. Diagnostická kritéria systémové AL amyloidózy dle IMWG [upraveno dle Rajkumar, 2011; Gertz, 2016].

1. Průkaz postižení alespoň jednoho orgánu, tj. ledviny, srdce, jater, GIT, nervu aj., depozity amyloidu, nikoliv v důsledku jiné choroby
2. Průkaz amyloidu v odebrané tkáni s použitím: aspirační biopsie podkožního tuku a biopsie kostní dřeně, případně jiná necílená biopsie nebo přímá biopsie postiženého orgánu barvení pomocí konžské červeně průkazu fibril amyloidu pomocí elektronové mikroskopie
3. Přímý průkaz AL *(„light chain")* typu amyloidu: s použitím hmotnostní spektrometrie s použitím imunohistochemie, imunofluorescence s použitím imunoelektronové mikroskopie
4. Rozpoznání monoklonální proliferace plazmatických buněk na základě: přítomnosti M-proteinu v séru a/nebo v moči elevace hladin a abnormálního poměru FLC κ/λ v séru průkazu populace monoklonálních plazmocytů v kostní dřeni (imunohistochemie nebo M-FC)

FLC – volné lehké řetězce, GIT – gastrointestinální trakt, IMWG – International Myeloma Working Group, M-FC – multiparametrická průtoková cytometrie

často se využívá elektronové mikroskopie. Mezi další užitečné metody sloužící k identifikaci amyloidových fibril patří Western blotting, sekvenování aminových kyselin a imunoelektronová mikroskopie [Sipe, 2016].

Metody rozdělujeme na detekční – pro zjištění přítomnosti amyloidu (speciální histologické barvení, elektronová mikroskopie), a typizační – pro určení konkrétního typu amyloidotvorného proteinu (imunohistochemie, imunofluorescence, imunoelektronová mikroskopie, proteomická analýza, …). Zájemce o tuto problematiku odkazujeme na uvedenou literaturu a také na text schválený Společností českých patologů ČLS JEP (Minimální požadavky na diagnostický postup pro detekci amyloidu v rámci systémových amyloidóz).

Histologické vyšetření v základním a speciálním barvení – Depozita amyloidu se v základním barvení histologických preparátů (hematoxylin-eozin) znázorní nespecificky, jako amorfní eozinofilní, tj. světle červený materiál. Pro specifické znázornění amyloidu existují speciální barvicí metody, přičemž pro diagnózu nepodkročitelným standardem je celosvětově používané barvení Kongo červení. V jeho výsledku poskytují depozita amyloidu oranžové až červené zbarvení, a to bez závislosti na typu amyloidu [Vacek, 1988]. Při vyšetření polarizačním mikroskopem pozorujeme charakteristické jevy, které dává konžská červeň ve vazbě na amyloid. Tradičně se označují jako dvojlom *(„birefringence")* a dichroismus *„apple-green"* barevného charakteru, avšak jedná se o složité optické jevy komplexního charakteru a výsledné zbarvení může nabývat i jiných odstínů, např. žluté, oranžové či modré [Gertz, 2010; Howie, 2008; Sipe 2016].

Z ostatních speciálních histologických barvicích metod lze použít saturnovou červeň, thioflavin, metylviolet apod. Lze jen doporučit provádět pro detekci amyloidu spolu s Kongo červení ještě alespoň jednu další speciální barvicí metodu. Speciální barvicí metody dávají dobrý výsledek při klasickém zpracování histologického materiálu – fixace formalinem a zalití do parafinu. Obdobně jako u ostatních barvicích metod dosáhneme kvalitnějšího výsledku barvením zmrazených řezů nefixované tkáně.

Imunohistochemické vyšetření – V současné diagnostice amyloidu zůstává imunohistochemie (IHC) nejvíce dostupnou rutinně používanou metodou, která umožňuje provést vyšetření z materiálu fixovaného formalinem a zalitého do parafinu (FFPE) s příznivými náklady a bez nutnosti pořízení specializovaného přístrojového vybavení.

Do běžné praxe patří vyšetření protilátkami proti κ a λ lehkých řetězců imunoglobulinů, transthyretinu a amyloidu A, přičemž spektrum komerčně dostupných primárních protilátek i proti vzácným a hereditárním formám amyloidózy se stále rozšiřuje. Depozita všech typů amyloidu obsahují konstantně příměs i jiných molekul, než je samotný amyloidogenní protein, což lze imunohistochemickým průkazem využít v diagnostice (zejm. protilátka proti sérovému amyloidovému proteinu P).

Senzitivita IHC vyšetření amyloidu (zejména AL typu) je ztížena několika okolnostmi. Kromě faktorů preanalytické fáze vyšetření (odběr materiálu, způsob a délka fixace apod.) hraje významnou roli samotný proces tvorby amyloidu (konformační změny s fragmentací lehkých řetězců a maskování antigenu při formování amyloidových fibril), dále přirozená heterogenita lehkých řetězců plynoucí z jejich variabilních domén, mutace amyloidotvorného proteinu a v neposlední řadě příměs séra. Také rozpoznávání epitopů jednotlivými protilátkami může být odlišné. Výše uvedené vede ke skutečnosti, že se závěry studií, které zkoumají spolehlivost IHC vyšetření v určování subtypů amyloidózy, často značně liší. V současné době je možné využít více polyklonálních i monoklonálních protilátek proti epitopům κ i λ lehkých řetězců. Aplikace více různých protilátek proti lehkým řetězcům imunoglobulinů zvyšuje validitu vyšetření AL amyloidu. Dle jedné ze studií, použití 4 protilátek anti-λ v kombinaci se souvisejícími klinickými a laboratorními vyšetřeními přináší senzitivitu 94 % a specificitu 100 % [Schönland, 2012].

Fluorescenční vyšetření – Vyšetření amyloidu pomocí fluorescenčního mikroskopu lze provést pomocí přímé vazby fluorochromu na amyloidová depozita, což nastává v případě barvení parafinového řezu konžskou čer-

vení, která sama o sobě je fluorochromem. Ve srovnání s vyšetřením pouze polarizačním mikroskopem vykazuje fluorescenční vyšetření vyšší senzitivitu, zejména v případech málo objemných depozit amyloidu [Marcus, 2012]. Metodou volby je však vyšetření s využitím komerčně dostupných protilátek, které jsou značeny fluorochromem. Pro imunofluorescenci je nutné použít řezy připravené ze zmrazené nefixované tkáně, což vyžaduje přizpůsobit průběh odběrové fáze, neboť transport do laboratoře musí proběhnout bezprostředně po odběru a za odlišných podmínek oproti tkáním standardně zpracovávaným metodou FFPE. V tomto režimu jsou rutinně vyšetřovány vzorky z biopsie ledvin, na některých pracovištích také endomyokardiální biopsie. Imunofluorescenční vyšetření vykazuje vyšší diagnostickou úspěšnost (v různých studiích 67–88 %) [Collins, 2009] ve srovnání s imunohistochemií, nevýhodou a určitou limitací však stále zůstává nutnost použít nefixovaný mražený materiál, neboť amyloid je velmi často náhodným nálezem. V případě vysoké klinické suspekce na amyloid je již při prvním odběru necílené biopsie vhodné poslat do laboratoře část odebraného materiálu také na imunofluorescenční vyšetření. Novou možností vyšetření je metoda, která využívá natrávení parafinových fixovaných vzorků proteázami (*protease digested*), které lze následně vyšetřit imunofluorescenčně na průkaz depozice lehkých řetězců. Lze tak dodatečně provést imunofluorescenční vyšetření z fixovaných vzorků [Nasr 2006].

Elektronová mikroskopie – Charakteristickou fibrilární strukturu amyloidu lze prokázat vyšetřením elektronovým mikroskopem, který znázorní nevětvené splétající se mikrofibrily šíře 7,5–10 nm tvořící nepravidelnou síť. Stavba jednotlivých fibril se liší v závislosti na amyloidogenním proteinu. Vysoce specializovaná pracoviště mají k dispozici imunoelektronovou mikroskopii, která spojuje výhody vysokého rozlišení elektronového mikroskopu se specificitou reakce antigen-protilátka a umožňuje ověřit kolokalizaci imunohistochemické reakce a amyloidové fibrily [Steusloff, 2000; Arbustini, 2002].

4.2.2. Průkaz MIg a VLŘ v séru a/nebo moči

Detekce a kvantifikace MIg a hladin volných lehkých řetězců (FLC) vč. abnormálního poměru κ/λ patří mezi stěžejní aspekty diagnostiky a sledování nemocných se systémovou ALA. Standardní elektroforéza bílkovin séra (SPE) je stále základní, ovšem málo citlivou, metodou odhalující přítomnost MIg pouze u ~ 50 % AL amyloidóz, přičemž hodnota M-proteinu nebývá vysoká (u ~ 70 % jedinců je < 20 g/l) [Gertz, 2009; Bradwell, 2015]. Proto základním vyšetřením je imunofixační elektroforéza (IFIX) odhalující přítomnost MIg nebo LŘ v 71, resp. 84 %, nikoliv tedy u všech nemocných. Předností IFIX je schopnost detekce kteréhokoliv imunochemického typu MIg, a to i v případě, že se vyskytuje v séru a/nebo v moči v malém množství. Nevýhodou IFE je nemožnost monitorace průběhu léčby, neboť neposkytuje kvantitativní výsledky [Gertz, 2009; Bradwell, 2010; Maisnar, 2012]. Většina nemocných se systémovou ALA se vyznačuje nízkou hladinou nebo absencí intaktního MIg, charakteristické je zvýšení hladiny FLC λ nebo κ [Bradwell, 2015]. V současnosti je proto již naprosto standardním a neopominutelným postupem kvantitativní stanovení sérové hladiny VLŘ vč. indexu κ/λ s pomocí nefelometrické nebo turbidimetrické techniky (FreeliteTM), dosahující při kombinaci se SPE a IFIX 98–99 % senzitivity [Gertz, 2009; Bradwell, 2010; Katzmann, 2005; Vávrová, 2012]. Zvýšená hladina FLC v séru spolu s patologií indexu κ/λ se vyskytuje u ALA v 86–98 % a koreluje s náloží amyloidu [Lachmann, 2003; Comenzo, 2012]. Sledování pohybu sérových hladin FLC u ALA je metodou volby při monitorování a hodnocení hloubky léčebné odezvy, současně hodnota při diagnóze je velmi důležitým prognostickým faktorem s úzkým vztahem k celkovému přežití [Palladini, 2010b]. Rozdíl mezi hladinami postiženého a alternativního řetězce (dFLC – diference) v době diagnózy ≥ 50 mg/l definuje měřitelné onemocnění pomocí hladin FLC. Avšak přibližně u 10–15 % nemocných nacházíme pouze minimálně abnormální hladiny FLC, pro část nemocných lze užít modifikovaná kritéria léčebné odpovědi, nicméně u dalších nelze stanovení FLC pro monitorování užít [Palladini, 2010b]. U malé části nemocných, zejména s těžkým nefrotickým syndromem, bývají často nacházeny nízké hladiny obou typů lehkých řetězců z důvodu úniku do moči, u části těchto nemocných je možné detekovat a kvantifikovat MIg či Bence-Jonesovu bílkovinu analýzou moči. Koncentrace FLC v séru je jedním z 3 základních kritérií recentního revidovaného stratifikačního systému AL amyloidózy (kap. 7.2. Klinická stratifikace).

4.2.3. Zobrazovací techniky u systémové AL amyloidózy

Využití zobrazovacích metod u ALA sleduje 2 hlavní aspekty, tj. morfologické a funkční posouzení orgánového postižení amyloidem (zejména myokardu). K detekci amyloidových depozit v organizmu lze využít i scintigrafické vyšetření.

Radiografické vyšetření (RTG) – RTG vyšetření v diagnostickém algoritmu samotné amyloidózy nemá větší diagnostický přínos a dominantně je využíváno k vyloučení osteolytického postižení a tím i asociace systémové ALA s MM (kap. 8. Systémová AL amyloidóza a MM). Pomocí RTG hrudníku lze prokázat rozšíření srdečního stínu s městnáním v malém oběhu, pleurální výpotek a vzácně postižení plic v rámci ALA [Georgiades, 2004].

Počítačová tomografie (CT) – CT vyšetření má u systémové amyloidózy limitovaný význam zejména z důvodu nízké specificity a hlavní využití představují ložiskové formy onemocnění zejména v oblasti orbity, nasofaryngu či laryngu. Dominantně je však CT vyšetření využíváno k detekci amyloidózy v oblasti tra-

cheobronchiálního stromu (fokální nebo difuzní submukózní depozita zobrazující se jako noduly, plaky či cirkulární ztluštění stěny) a k posouzení postižení plicního parenchymu (nodulární parenchymatózní amyloidóza nebo difúzní alveolární septální amyloidóza). CT vyšetření břicha je přínosné v diagnostice a diferenciální diagnostice jaterního postižení, přičemž diagnostická kritéria vyžadují hepatomegalii > 15 cm.

Ultrazvukové vyšetření (UZ) – Doménou UZ diagnostiky u ALA je echokardiografické (ECHO) posouzení srdečního postižení. ECHO je v současnosti stěžejní metodou pro diagnostiku a sledování srdečního postižení při amyloidóze. Kritériem postižení je koncentrická hypertrofie myokardu levé komory s diastolickou šíří interventrikulárního septa > 12 mm při absenci hypertenze nebo jiné příčiny hypertrofie myokardu [Gertz, 2005]. Dalšími ECHO nálezy jsou diastolická dysfunkce s restriktivním plněním levé komory, snížená ejekční frakce, ztráta longitudinální kontrakční schopnosti levé komory, dilatace levé síně a přítomnost chlopenních vad. Typickým nálezem je sonografický obraz jemně granulovaného myokardu *(„granular sparkling")* [Fikrle, 2013; Esplin, 2013]. ECHO je spolu se stanovením kardiálních biomarkerů stěžejní metodou v hodnocení orgánové léčebné odpovědi, resp. progrese onemocnění. Vybraná pracoviště dnes využívají nových echokardiografických modalit k detailnímu posouzení srdečního postižení, tj. tkáňový doppler, *„strain, speckle cracking"* [Piper, 2010; Koyama, 2010].

Magnetická rezonance (MRI) – Stejně jako v případě UZ vyšetření je MRI využíváno zejména v hodnocení srdečního postižení. Vyšetření srdce MRI umožňuje morfologické a funkční zobrazení, navíc při užití kontrastního vyšetření gadoliniem dovoluje posouzení rozsahu imbibice myokardu amyloidovými masami. Fenomén pozdního sycení *(„delayed enhancement")* ve své difuzní subendokardiální či méně časté transmurální formě zobrazení je nález charakteristický pro postižení myokardu amyloidem [Macedira, 2005; Hosch, 2008; Ruberg, 2009; Fikrle, 2016]. Vyšetření je vysoce senzitivní a specifické, nicméně pro využití ke sledování nemocných a posuzování léčebné odpovědi nejsou zatím k dispozici dostatečná data. Dalšími modalitami MRI je mapování expanze extracelulárního objemu (ECV) myokardu a nativní T1 mapování. T1 mapování nevyžaduje užití gadolinia jako kontrastu a je tedy proveditelné i u pacientů s renální nedostatečností [Pan, 2020]. MRI je užitečná i v posuzování ložiskové amyloidózy v oblasti laryngu, nasofaryngu, míchy či urogenitálního traktu [Georgiades, 2004].

Radioscintigrafie – Radioscintigrafie s využitím značeného ^{123}I-SAP je neinvazivní, kvantitativní a velmi citlivou metodou (u AL a AA amyloidózy 90% senzitivita) pro celotělovou detekci orgánové distribuce amyloidu s dobrou vizualizací depozit v ledvinách, játrech, kostech, slezině a nadledvinkách, a tím i vhodnou technikou k monitorování výsledků léčby. ^{123}I-SAP scintigrafie umožňuje vizualizaci amyloidových depozit i v orgánech bez známek klinického postižení a v případě nemožnosti biopsie [Hawkins, 2002; Palladini, 2010a]. Celosvětově nízká dostupnost ^{123}I-SAP je podmíněna potenciálním rizikem přenosu infekce, neboť SAP se připravuje z krve dárců. V ČR není tato metoda zavedena.

V současnosti je na řadě pracovišť využíváno ^{99m}Tc-*3,3-diphosphono-1-2-propanodicarboxylic acid* (DPD) scintigrafie. ^{99m}Tc-DPD je selektivně vychytáván v myokardu s depozitity TTR amyloidu, což je výhodné nejen pro diagnostiku a posuzování postižení srdce u hereditární a senilní ATTR amyloidózy, ale i pro diferenciální diagnostiku vůči ALA, u které akumulace radiofarmaka chybí či je velmi nízká [Rapezzi, 2011; Perugini, 2005; Weijia, 2021].

4.3. Speciální diagnostické techniky u systémové AL amyloidózy

4.3.1. DNA analýza

Analýza DNA je důležitým diagnostickým krokem zvláště pro stanovení hereditárních amyloidóz, což jsou onemocnění s geneticky podmíněnou změnou struktury proteinu. Pro genomické vyšetření pacientů s podezřením na hereditární formu amyloidózy je užívána detekce nukleových kyselin pomocí metody PCR (polymerázová řetězová reakce) s následným zjišťováním pořadí nukleových kyselin v polynukleotidovém řetězci (tzv. Sangerovo sekvenování). Cílem je zjistit možnou záměnu nukleotidu ve sledovaném genu, která následně může způsobit záměnu aminokyseliny v polypeptidovém řetězci, patologickou konformaci proteinu a tím i jeho dysfunkci [Sipe, 2016]. Jde o relativně jednoduchou metodiku zavedenou do praxe nejméně na dvou pracovištích v České republice (Praha, Ostrava). V současné době již existuje zavedený a validovaný panel pro diagnostiku hereditárních amyloidóz pomocí sekvenování nové generace (NGS). Tento panel by měl v blízké budoucnosti nahradit vyšetřování pomocí Sangerova sekvenování a snížit finanční i časovou náročnost vyšetření [Chyra, 2018].

4.3.2. Hmotnostní spektrometrie

Analýza amyloidních depozit pomocí hmotnostní spektrometrie

Cílem analýzy amyloidních depozit je najít nejvíce zastoupený amyloidní fibrilární protein, který určuje typ amyloidu [Holub 2019; Benson, 2020]. Před samotnou analýzou jsou proteiny extrahovány ze vzorků (FFPE vzorky nebo tuková tkáň) a následně jsou proteiny enzymaticky štěpeny na peptidy. Vzniklá peptidová směs je separována pomocí kapalinové chromatografie, kdy se využívá rozdílné hydrofobicity jednotlivých peptidů. Během analýzy jsou jednotlivé peptidy eluovány z kolony, ionizovány a analyzovány na hmotnostním spektrometru. Při analýze na hmotnostním spektrometru je změřena přesná hmota peptidu a také je u něj změřeno fragmentační spektrum. Z těchto informací je možné vyčíst sekvenční informaci o peptidu, tj. z jakých aminokyselin je peptid složen. Pokud je sekvenční infor-

mace peptidu unikátní, je identifikován unikátní protein. Z naměřených intensit peptidů je možné získat kvantitativní informaci o jednotlivých proteinech ve vzorku. Výsledkem proteomické analýzy je seznam identifikovaných proteinů s jejich kvantitativní informací [Mann, 2001]. Při analýze amyloidních depozit je hledán v seznamu identifikovaných proteinů nejvíce zastoupený amyloidní fibrilární protein, který určuje typ amyloidu [Dogan, 2017]. V amyloidních depozitech jsou také pozorovány proteiny podílející se na tvorbě amyloidu (Serum amyloid P, Apolipoprotein E, Apolipoprotein IV).

4.3.3. Vyšetření klonality plazmocytů pomocí multiparametrické průtokové cytometrie

Vzhledem k tomu, že pro ALA je typické nízké zastoupení PC, teprve detekce a identifikace dostatečného počtu PC na základě exprese povrchových znaků CD38 a CD138 umožňuje jejich detailní analýzu. Na rozdíl od MM, kde již kostní dřeň (KD) bývá infiltrována vesměs klonálními PC, u ALA, podobně jako u monoklonální gamapatie nejasného významu (MGUS), se v KD vyskytují v různých poměrech patologické i fyziologické PC. V takovýchto případech je identifikace a enumerace patologických PC pouze na základě stanovení „normality" dle povrchového fenotypu s využitím znaků CD19 a CD56 (normální N-PC:CD19+CD56- vs. abnormální A-PC: CD19-CD56+/–) často nepřesná [Kovářová, 2011]. Přesto však bylo zjištěno, že stanovení infiltrace kostní dřeně PC průtokovou cytometrii a procentuální zastoupení počtu normálních a abnormálních PC mohou sloužit jako prognostické parametry ovlivňující celkové přežití pacientů s ALA [Paiva, 2011; Jelínek, 2017]. Pro spolehlivé stanovení přítomnosti a počtu klonálních PC je však nezbytné stanovení intracelulární „klonality" s využitím kombinace minimálně 6 znaků (CD38, CD138, CD19, CD56, ckappa a clambda), ještě lépe však v 8barevné kombinaci (CD38, CD138, CD19, CD56, CD45, CD27, ckappa a clambda) umožňující přesnější odlišení polyklonáních (N-PC) od klonálních (A-PC) plazmocytů. Analýza klonality PC u ALA je pak nezbytným nástrojem pro zhodnocení léčebné odpovědi, kdy dosažení hematologické kompletní remise je nutným předpokladem dosažení orgánové léčebné odpovědi [Adam, 2012b]. Palladini at al. uvádí, že dosažení negativity minimální reziduální choroby stanovené pomocí průtokové cytometrie nové generace *(next-generation flowcytometry)*, je spojeno s vyšší mírou orgánových léčebných odpovědí. Naopak u nemocných s minimální reziduální chorobou by měla být zvážena další léčba [Palladini, 2021].

5. DIAGNOSTICKÁ KRITÉRIA A POSTUPY U SYSTÉMOVÉ AL AMYLOIDÓZY

5. 1. Diagnostická kritéria

Časná diagnóza systémové ALA je obtížná, poněvadž neexistuje žádný samostatný laboratorní ukazatel ani zobrazovací technika, které by diagnózu nemoci samy o sobě umožnily [Gertz, 2011]. Správná diagnóza systémové ALA se proto opírá o splnění souboru diagnostických kritérií sestavených v roce 2011 IMWG (International Myeloma Working Group) v tabelární formě (tab. 5).

Z předložených kritérií je zřejmé, že diagnóza systémové ALA vyžaduje splnění všech 4 základních kritérií nemoci:

1. Jednoznačný průkaz, že k postižení některého z orgánů, tj. ledvin, srdce, GIT vč. jater, nervové tkáně a vzácněji svalů, kůže aj., došlo v důsledku amyloidózy, nikoliv v rámci jiného onemocnění (např. diabetes mellitus, ateroskleróza aj).
2. V klinické praxi se k detekci amyloidu používá standardně současná aspirační biopsie podkožního tuku (pozitivita 60–80 %) a biopsie kostní dřeně (50–65 %), při jejich negativitě i slinné žlázy (asi 15% pozitivita při negativitě amyloidu v podkožním tuku), případně, a to i v souladu s klinickým obrazem (např. makroglosie) jazyka, rekta a gingivy. Při diagnostickém neúspěchu necíleného odběru se přistupuje k cílené biopsii dominantně postiženého orgánu, tj. ledviny, myokardu (endomyokardiální biopsie), jater, zažívací trubice, ojediněle i n. suralis, kosterního svalstva, uzliny aj., vyznačující se 80–100% výtěžností s následující hierarchií pozitivity: endomyokardiální biopsie (100 %), biopsie jater (97 %), ledvin (94 %), kůže (90 %), n. suralis (86 %), tenkého střeva (83 %), tkáně z oblasti karpálního tunelu (82 %), biopsie podkožního tuku s hodnocením 3 vzorků (80 %), biopsie rekta (75 %) a trepanobiopsie kostní dřeně (56 %) (kap. 4.2.1. Diagnostika amyloidu z pohledu patologa) [Gertz, 1991, 2009, 2016].
3. Vzhledem k jisté nespolehlivosti imunohistochemické identifikace AL typu amyloidu, používaného ve standardní klinické praxi (v 50 % ztráta antigenních epitopů v průběhu fibrilogenezy), se v současnosti mnohdy užívá kombinace technik, preferována je hmotnostní spektrometrie, na řadě pracovišť považovaná za „zlatý standard", na vysoce specializovaných pracovištích navíc i imunoelektronová mikroskopie [Seldin, 2006; Lachmann, 2002; Dispenzieri, 2012] (kap. 4.2.1. Diagnostika amyloidu z pohledu patologa, kap; 4.3. Speciální diagnostické techniky u systémové AL amyloidózy).

Monoklonální charakter plazmocelulárních elementů u ALA lze prokázat detekcí intaktní molekuly MIg a/nebo zvýšené produkce FLC MIg s patologickým indexem κ/λ (kap. 4.2.2. Průkaz MIg a FLC v séru a/nebo moči). Klíčovým znakem systémové ALA je nejčastěji zvýšená hladina FLC typu λ [Gertz, 2011]. Samotný průkaz MIg ovšem nepotvrdí s jistotou, že jde o AL typ amyloidu. Přímým průkazem monoklonality plazmocytů je stanovení poměru plazmocytů s expresí LŘ κ/λ pomocí imunohistochemického vyšetření trepanobioptického vzorku kostní dřeně nebo analýzou as-

Tab. 6. Průkaz postižení orgánů při systémové AL amyloidóze [Gertz, 2005; Gertz et. Merlini, 2010]. („Consensus opinion from the 10th International symposium on amyloid and amyloidosis, Tours, 2004")

Ledviny	proteinurie/24 hod. > 0,5 g/den, non Bence-Jonesova typu
Srdce	ECHO: průměrná šířka stěny myokardu > 12 mm s vyloučením jiné kardiální příčiny, hladina NT-proBNP > 39 pmol/l při nepřítomnosti renální nedostatečnosti či fibrilace síní
Játra	celková šíře jater > 15 cm s vyloučením pasivní kongesce kardiálního původu nebo hodnota jaterní frakce AF > 1,5× vyšší oproti horní hranici normy
Nervový systém	periferní: klinické projevy symetrické senzomotorické periferní neuropatie DKK autonomní: porucha evakuace žaludku, známky pseudoobstrukce, porucha vyprazdňování bez známek přímé orgánové infiltrace, erektilní dysfunkce
GIT	v případě příznaků endoskopické vyšetření s odběrem bioptického vzorku
Plíce	bioptická verifikace v případě vyjádřených příznaků nebo radiografické známky intersticiálního postižení
Měkké tkáně	makroglosie, artropatie, klaudikace při podezření na vaskulární amyloidózu, kožní depozita amyloidu, myopatie a svalová pseudohypertrofie, lymfadenopatie (i lokalizovaná), syndrom karpálního tunelu

K histologickému potvrzení diagnózy AL amyloidózy lze použít i odběr z alternativních míst:
biopsie podkožního tuku v oblasti břicha tenkou jehlou a/nebo biopsie slinné žlázy, rekta
nebo gingivy, při negativitě cílená biopsie postižených orgánů.
AF – alkalická fosfatáza, DKK – dolní končetiny, ECHO – echokardiografie, GIT – gastrointestinální trakt

pirátu KD pomocí M-FC (multiparametrické průtokové cytometrie) (kap. 4.2.1. Diagnostika amyloidu z pohledu patologa; 4.3.3. Vyšetření klonality plazmocytů pomocí multiparametrické průtokové cytometrie).

Vzhledem ke složitosti časné diagnostiky tak proměnlivého onemocnění, jakým je systémová ALA, byla pro potřeby klinické praxe dohodnuta v rámci „10th International symposium on amyloid and amyloidosis, Tours 2004" kritéria přesně definující klinicko-laboratorní známky orgánového postižení. Tato kritéria byla v roce 2010 částečně revidována (tab. 6).

5.2. Diagnostická kritéria postižení jednotlivých orgánových systémů u systémové AL amyloidózy

5.2.1. Diagnostika amyloidové kardiomyopatie

Laboratorní vyšetření – Stanovení kardiálních biomarkerů je nedílnou součástí diagnostického algoritmu u nemocných s ALA. Obvykle jsou vyšetřovány hladiny troponinu T (TnT) a NT-pro„brain" natriuretického peptidu (NT-proBNP), ojediněle i troponinu I (TnI), laboratorně standardizovanými metodami [Pika, 2008]. Hladina TnT je citlivým ukazatelem myokardiálního postižení a její hodnota stanovená v době diagnózy (> 0,035 μg/l) má úzký vztah k prognóze, proto se stala jedním z kritérií stratifikačního systému systémové ALA vypracovaného na Mayo klinice [Kristen, 2010; Dispenzieri, 2003; Dispenzieri, 2004b]. Přetrvávání zvýšené hladiny TnT signalizuje pokračující ztrátu kardiomyocytů, zato účinná terapie je spojena s různě významným poklesem. Rovněž hladina NT-proBNP má prognostický a stratifikační potenciál (> 332 ng/l) a při jeho normální hladině je amyloidová kardiomyopatie prakticky vyloučena [Dispenzieri, 2004b; Palladini, 2003]. Vzhledem k tomu, že při účinné léčbě dochází k poklesu hladin obou srdečních biomarkerů, jsou používána jako kritéria pro hodnocení orgánové kardiologické remise [Comenzo, 2012]. Limitací stanovení NT-proBNP je přetrvávání zvýšených hladin při terapii IMIDy a stejně jako v případě TnT jsou i hladiny NT-proBNP ovlivněny případnou renální nedostatečností [Dispenzieri, 2010b]. Proto v této situaci se jeví jako výhodnější stanovení samotného BNP („brain natriuretic peptide"), který není renální nedostatečností ovlivněn. Vzhledem k tomu, že metoda stanovení není standardizovaná, je nutné použít pro monitoraci stavu vždy stejnou laboratoř [Palladini, 2012].

Paraklinická vyšetření – Mezi základní a neopomenutelná vyšetření u ALA patří elektrokardiografické vyšetření (EKG). V případě pokročilé amyloidové kardiomyopatie je typickým nálezem snížená voltáž v končetinových svodech < 5 mm a obraz QS ve svodech V1-3 (tzv. obraz pseudoinfarktu), poměrně častým nálezem je záchyt arytmií či A-V blokád [Fikrle, 2013; Murtagh, 2005]. Stěžejním vyšetřením v diagnostice a sledování srdečního postižení při amyloidóze je echokardiografie a MRI (kap. 4.2.3. Zobrazovací techniky u systémové AL amyloidózy). Endomyokardiální biopsie (EMB) je indikována v případě podezření na srdeční amyloidózu při negativitě necílené biopsie. Stejně tak lze zvážit provedení EMB při přítomnosti atypických faktorů, např. arteriální hypertenzi či šíři interventrikulárního septa > 12 mm. O závažnosti postižení vegetativního nervového systému může do jisté míry informovat test variability srdeční frekvence (Ewingův test) [Reyners, 2002].

5.2.2. Diagnostika amyloidové nefropatie

Ledviny jsou v případě systémové ALA nejčastěji postiženým orgánem (50–80 %), projevujícím se v úvodu nápadnou pro-

teinurií, případně i vzestupem sérového kreatininu. Neselektivní proteinurie dosahuje většinou intenzity nefrotického syndromu (NS) (2,5–30 g/24 hod.), kdy většinu tvoří albumin. Nezbytnou součástí vyšetření je nejen standardní, ale i IFE moče zaměřená na detekci Mlg a FLC, tj. Bence-Jonesovu bílkovinu. Laboratorní vyšetření musí obsáhnout i ostatní atributy NS, vč. detekce hyperlipoproteinémie a dalších obvyklých komplikací. Minimální proteinurie se vyskytuje pouze v případech, kdy depozita amyloidu jsou omezena na tubuly, intersticium a cévní složku ledvinové tkáně.

Glomerulární filtrace – Vyšetření GF je standardním vyšetřením, neboť u amyloidové nefropatie dochází k jejímu rychlému poklesu s častým vývinem ESRD *(„end-stage renal disease")* [Dember, 2010]. I když rychlost poklesu GF je u ALA individuálně značně odlišná, u většiny nemocných postupně stále klesá zejména v případě prevalence glomerulárních amyloidových depozit nad depozity v tubulo-intersticiální oblasti. V pozdní fázi nemoci lze zaznamenat v důsledku poškození cévní stěny a zvýšené propustnosti bazální membrány glomerulu mikroskopickou hematurii. I v případě ledvin platí, že porucha orgánové funkce závisí především na toxicitě fibrilárních prekurzorů, tj. prekurzorových proteinů (amyloidogenních LŘ) a jejich oligomerů, nežli na rozsahu amyloidových depozit [Snanoudj, 2004; Dember, 2010]. Při hodnocení poklesu GF je nutno zohlednit i pokles prokrvení ledvin způsobený snížením srdečního výkonu, poklesem krevního tlaku a intravaskulárního objemu krve, závažností autonomní dysfunkce či předchozí aplikací kontrastní látky. K akutnímu, obvykle jen přechodnému, snížení GF s prohloubením retence dusíkatých katabolitů vyžadujícím dialyzační léčbu dochází asi u 20 % nemocných po vysokodávkové léčbě následované autologní transplantací, ale třeba i po léčbě lenalidomidem. Při hodnocení výsledku vyšetření GF nutno počítat s okolností, že dosažení hematologické remise s potlačením produkce amyloidogenních LŘ vede obvykle pouze ke stabilizaci než ke zlepšení renální funkce. Vyšetření GF v klinické praxi má v případě systémové ALA určité úskalí, neboť hladina kreatininu v séru může v případě ztráty svalové tkáně převyšovat stupeň snížení GF. Nutno počítat s jistou nepřesností výpočtu GF s pomocí clearence kreatininu i Cockroftovy-Gaultovy rovnice, neboť v případě NS je hodnocení objemu svalové hmoty nepřesné. V hraničních situacích lze využít vyšetření GF s pomocí cystatinu a radionuklidových metod.

Tubulární funkce, sonografie a biopsie ledviny – Vyšetření tubulárních funkcí je plně indikováno vzledem k relativně častému výskytu funkčních tubulárních poruch, avšak úplný obraz Fanconiho syndromu (postižení proximálního tubulu) nebo nefrogenního typu diabetes insipidus (postižení distálního tubulu) je spíše výrazem současné koincidence s MM [Ryšavá, 2013]. Součástí základního diagnostického algoritmu je i sonografie ledvin, neboť u většiny nemocných se setkáváme v důsledku renální depozice amyloidu se symetrickým zvětšením a změnou echogenity [Krejčí, 2011]. V případě absence pozitivity necílené biopsie je rozhodnutím volby cílená biopsie ledviny, nejčastěji dominantně postiženého parenchymatózního orgánu, vyznačující se 90–95% záchytem amyloidu a umožňující přesné rozpoznání umístění depozit a charakteru disrupce architektury ledvinové tkáně [Ryšavá, 2013].

5.2.3. Kritéria postižení ostatních orgánů u AL amyloidózy

V rámci systémové AL amyloidózy lze vedle dominantně postižených ledvin a srdce odhalit i postižení dalších orgánů a orgánových systémů:

Nervový systém – Zde se postižení projevuje přítomností distální symetrické, senzomotorické periferní neuropatie DKK a postižením autonomního nervového systému. Rozpoznání distální smíšené periferní neuropatie DKK je založeno na rozboru klinického obrazu (kap. 3.2.3. Periferní a autonomní neuropatie) a pečlivém neurologickém vyšetření doplněném o EMG, i když jeho nedostatkem je poměrně nízká citlivost. Individuálně lze použít histologické vyšetření surálního nervu. Rozpoznání autonomní neuropatie je založeno především na rozboru klinického obrazu (kap. 3.2.3. Periferní a autonomní neuropatie), případně doplněném o testy používané ke zhodnocení vegetativní dysfunkce.

Gastrointestinální trakt – Klinické projevy přímé infiltrace stěny zažívací trubice amyloidem vedoucí k poruše motility, erozivní amyloidové enteropatii či malabsorpci jsou indikací k endoskopickému vyšetření GIT s odběrem materiálu na histologické vyšetření. Podezření na postižení jater, vyznačující se vedle hepatomegalie ověřené sonograficky nebo pomocí CT (šíře >15 cm) přítomností portální hypertenze se splenomegalií a více nežli 1,5násobkem zvýšené jaterní frakce alkalické fosfatázy (AF), je indikací k provedení biopsie jater.

Postižení plic – Jeho průkaz je založen na provedení konvenčního radiografického vyšetření plic, případně i vysoce citlivého HRCT (*„high-resolution CT"*) odhalujícího i jinak nerozpoznatelné postižení plic a pleury depozity amyloidu. V případě zmnožené retikulonodulární kresby (difuzní intersticiální amyloidóza), ložiskové léze (*„coin lesion"* resp. amyloidom), pleurálního výpotku při postižení pleury může správné diagnóze napomoci transbronchiální nebo video-asistovaná thorakoskopická biopsie. V odhalení depozit v bronchiálním stromu (tracheobronchiální amyloidóza) se uplatňuje bronchoskopie s odběrem materiálu na histologii a spirometrické vyšetření vč. vyšetření difuzní plicní kapacity.

Postižení pohybového aparátu – V případě postižení svalstva a kloubního systému (kap. 3.2.5. Postižení ostatních orgánů a tkání) lze využít vedle vyšetření svalových enzymů (kreatinkináza, myoglobin v séru) i MRI a biopsii svalu, v případě amyloidové artropatie biopsii

Tab. 7. Diagnostický algoritmus systémové amyloidózy.

Podezření na amyloidózu	klinické příznaky a laboratorní „varovné" známky (elevace NT-proBNP, ALP, proteinurie > 0,5 g/den)
▼	
Provedení nezbytných vyšetření	
Biopsie	**necílená** (podkožní tuk, rektum, slinná žláza) → při negativitě → cílená – dle dominantně postiženého orgánu (ledvina, myokard, játra) → potvrzení přítomnosti amyloidu (metachromazie Kongské červeně v polarizovaném světle) → typizace amyloidu – **imunohistochemie/imunofluorescence/hmotnostní spektrometrie**
Biochemické vyšetření	SPE + IFE + UPE + FLC
Vyšetření kostní dřeně	průkaz monoklonální plazmocelulární populace – imunohistochemie/průtoková cytometrie vyloučení asociace s MM, WM či NHL
Orgánové postižení	ALP, CB-U/den, renální funkce EKG, Echo, ev. MR myokardu UZ/CT břicha

ALP – alkalická fosfatáza, CB-U – proteinurie, CT – vyšetření počítačovou tomografií, Echo – echokardiografie, EKG – elektrokardiografie, FLC – stanovení sérových hladin volných lehkých řetězců imunoglobulinu, IFE – imunofixace, MM – mnohočetný myelom, MR – magnetická rezonance, NHL – non-Hodgkinův lymfom, SPE – elektroforéza sérových proteinů, UPE – elektroforéza proteinů moči, UZ – ultrazvukové vyšetření, WM – Waldenströmova makroglobulinemie

synovie, či histologické vyšetření tkáně získané při operaci karpálního tunelu.

Postižení krvetvorného a koagulačního systému – Vyšetření krevního obrazu může odhalit anémii chronických chorob a zvýšení počtu krevních destiček. Koagulační vyšetření může zaznamenat zvýšení fragility kožních cév, prodlouženou krvácivost a aPTT spolu se sníženou hladinou faktoru X, ke které dochází v důsledku vazby tohoto koagulačního faktoru na amyloid [Mumford, 2000].

Postižení ostatních orgánů a tkání – Pro jeho potvrzení je vedle zhodnocení klinického obrazu (kap. 4.2.5. Postižení ostatních orgánů a tkání) vždy nutný odběr tkáně k histologickému vyšetření, např. excize svaloviny jazyka při makroglosii, biopsie kůže v případě kožních depozit amyloidu, histologie lymfatické uzliny při lymfadenomegalii.

5.3. Diagnostický algoritmus systémové AL amyloidózy

V klinické praxi lze přistupovat k nemocnému s podezřením na systémovou amyloidózu podle „diagnostického algoritmu", zohledňujícího i další typy amyloidóz, nežli je ALA (tab. 7). Vždy je ale nutné splnit 4 základní diagnostické kroky, tj.: 1) na možnost ALA pomyslet; 2) potvrdit přítomnost amyloidózy s pomocí tkáňové biopsie; 3) určit prekurzorový protein; 4) posoudit rozsah orgánového postižení [Dispenzieri, 2012].

6. DIFERENCIÁLNÍ DIAGNÓZA SYSTÉMOVÉ AL AMYLOIDÓZY

V případě histologického průkazu amyloidózy je nutné odlišení systémové ALA od formy ložiskové a AL amyloidózy provázející MM nebo jiný B-lymfoproliferativní stav (kap. 8. Systémová AL amyloidóza a mnohočetný myelom). Ložiskový typ AL amyloidózy se vyznačuje jistou predilekční lokalizací, nepřítomností MIg, normální hodnotou FLC v séru a nepřítomností monoklonální populace plazmocytů v kostní dřeni (kap. 10. Ložisková AL amyloidóza). Reaktivní AA amyloidóza navazuje na předchozí dlouhodobou přítomnost základního vyvolávajícího onemocnění (např. revmatoidní artritida), jsou zvýšeny hodnoty reaktantů akutní fáze a SAA, pozitivita imunohistologického vyšetření s použitím specifické monoklonální protilátky. Vzácný hereditární mTTR typ amyloidózy lze rozpoznat s pomocí vysoce specializovaných metod (DNA analýza, hmotnostní spektrometrie, imuno-elektronová mikroskopie) a nutno mít na paměti i možnou přítomnost MIg (v 5–10 %) [Bird, 2004]. U nemocných v dlouhodobé dialyzační léčbě se ojediněle vyskytuje hemodialyzační (Aβ2M) amyloidóza. U starších mužů s dominantním postižením srdce a s projevy městnavé srdeční slabosti a/nebo poruchami rytmu je nutno pátrat po amyloidóze senilní (wtTTR). Musíme mít na paměti, že na možnost systémové ALA je nutno pomýšlet u všech jedinců s MGUS, a před stanovením definitivní diagnózy provést pečlivé vyšetření podle diagnostického algoritmu ALA, případně i opakovaně. Nutno odlišit rovněž *„monoclonal gammopathy of renal significance"* (MGRS), provázející ojediněle MGUS s přítomností LŘ s vysokým nefrotoxickým potenciálem [Leung, 2012], ale i onemocnění s depozity lehkých řetězců (light chain deposition disease – LCDD) [Ščudla, 2012] nebo z depozice těžkých řetězců imunoglobulinu (*heavy chain deposition disease* – HCDD), případně i periferní neuropatii s přítomností MIg [Bird, 2004]. Stejně jako u ALA jsou v případě LCDD postiženy nejčastěji ledviny (renální insuficience), méně časté je zvětšení jater s poruchou jaterní

Tab. 8. „Mayo Clinic" stážovací systém systémové AL amyloidózy [Dispenzieri, 2004b].

Skóre 1: cTnT (μg/l) ≥ 0,035, cTnI ≥ 0,1 **nebo** NT-proBNP (ng/l) ≥ 332

Stádium	**I**	**II**	**III**
Celkové skóre	**0**	**1**	**2**
zastoupení (%)	33	37	25
OS (měsíce)	26,4	10,5	3,5

cTnI – i-troponin, cTnT – c-troponin, NT-proBNP – N-terminální pro-brain natriuretický peptid („N-*terminal pro-brain natriuretic peptide*"), OS – celkové přežití („*overall survival*")

Tab. 9. Revidovaný „Mayo Clinic" stážovací systém systémové AL amyloidózy [Kumar, 2012].

Skóre 1: cTnT (ng/ml) ≥ 0,025 **nebo** NT-proBNP (pg/ml) ≥ 1,800 **nebo** FLC-diff. (mg/dl) ≥ 180

Stádium	**I**	**II**	**III**	**IV**
Celkové skóre	**0**	**1**	**2**	3
zastoupení (%)	25	27	25	23
OS (měsíce)	94	43	14	6

Použití BNP (≥ 400 ng/ml) namísto NT-proBNP: velmi podobný význam pro stratifikaci a prognózu, vč. hodnocení celkového přežití (p < 0,001).
cTnT – c-troponin, FLC – volné lehké řetězce imunoglobulinu („*free light chain*"), NT-proBNP – N-terminální pro-brain natriuretický peptid („*N-terminal pro-brain natriuretic peptide*"), OS – celkové přežití („*overall survival*")

funkce a/nebo postižení srdce s projevy městnavé srdeční slabosti. Precizní zařazení zjištěné amyloidózy je nezbytné nejen z hlediska odlišné klinické manifestace, průběhu a prognózy jednotlivých typů, ale především z hlediska poskytnutí účelné, pro jednotlivé typy amyloidóz specifické, terapie [Falk, 1997; Ščudla, 2009].

7. PROGNOSTICKÉ FAKTORY A KLINICKÁ STRATIFIKACE SYSTÉMOVÉ AL AMYLOIDÓZY

7.1. Prognostické faktory

Prognóza nemocných se systémovou ALA je variabilní, stále ale nepříznivá, a to zejména pokud nebyla včas zahájena adekvátní terapie [Kyle, 1997]. V historických studiích byl medián celkového přežití 15–18 měsíců, ale v případě nemocných se závažným postižením srdce, manifestujícím se městnavou srdeční slabostí a/nebo synkopálními stavy, pouze 4–6 měsíců [Kyle 1995a; Dispenzieri, 2010a]. Nemocní s projevy závažné amyloidové kardiomyopatie se vyznačují vysokým rizikem náhlé smrti [Gertz, 1999, 2011]. V současnosti, díky časnější diagnóze a nesporným pokrokům v léčbě, se délka celkového přežití nemocných s ALA podstatně zlepšila, a v posledním desetiletí přesáhl medián přežití 5 let [Kumar, 2010; Ravichandran, 2020]. Prognóza nemocných se systémovou ALA závisí zejména na dosažení rychlé suprese syntézy monoklonálních LŘ a na stabilizaci, případně zlepšení, srdeční funkce [Wechalekar, 2009].

Excelentními prediktory prognózy ALA jsou sérové hladiny solubilních srdečních biomarkerů (troponin T, troponin I, NT-proBNP a BNP) [Palladini, 2003; Dispenzieri, 2003, 2004b], které se staly východiskem prognostického stratifikačního systému systémové ALA (kap. 7.2. Klinická stratifikace). Hladiny NT-proBNP > 8 500 ng/l spolu s nálezem hodnot systolického tlaku < 100 mm Hg identifikují nemocné s vysokým rizikem časného úmrtí [Wechalekar, 2013; Dittrich, 2020].

Významnými prognostickými ukazateli ALA jsou i charakteristiky plazmocelulárního klonu, jmenovitě stupeň plazmocytózy KD (> 10 %) či procento aberantních plazmocytů při použití multiparametrické průtokové cytometrie [Gertz, 1989; Dispenzieri, 2010a; Paiva, 2011]. Nemocní s přítomností t(11;14) mají horší prognózu, pokud jsou léčeni režimy na bázi bortezomibu, naopak profitují z léčby vysokodávkovaným melfalanem [Bochtler, 2015, 2016]. Nemocní se ziskem v oblasti 1q21 neprofitují z léčby kombinací melfalanu a dexametasonu [Bochtler, 2014].

Vysoká hodnota dominantního FLC v séru a patologie kappa/lambda indexu vyšetřené v době stanovení diagnózy mají úzký vztah k prognóze [Dispenzieri, 2006]. Prognosticky příznivou skupinu tvoří nemocní s nízkou náloží FLC (dFLC < 50 mg/l) v době diagnózy. U těchto nemocných bývá menší procento a závažnost kardiálního postižení, naopak bývá častější renální postižení s vyšším stupněm proteinurie. Nemocní se vyznačují delším celkovým přežitím (Dittrich, 2017; Milani, 2017).

Z ukazatelů vyšetřených po ukončení terapie je nejvýznamnější hloubka orgánové léčebné odezvy a hloubka hematologické odezvy, zejména dosažení kompletní remise (CR) založené na vymizení M-proteinu v séru a/nebo v moči vyšetřeného IFE, normalizaci FLC v séru vč. indexu κ/λ a vymizení plazmocelulárního klonu v KD (viz. kapitola 10. Kritéria hematologické léčebné odpovědi) [Gertz, 2007].

7.2. Klinická stratifikace

V roce 2004 byl navržen stážovací systém rozdělující nemocné se systémovou AL amyloidózou na podkladě hodnot srdečních biomarkerů do 3 stádií [Dispenzieri, 2004b], neboť závažnost postižení srdce je i u asymptomatických jedinců stěžejním prognostickým faktorem [Palladini, 2010b; Comenzo, 2012] (tab. 8).

V roce 2012 byl na Mayo klinice vypracován tzv. „revidovaný prognostický stážovací systém", založený na hladinách cTnT, NT-proBNP a FLC v séru (tab. 9). To vedlo ve srovnání s původním stratifikačním systémem ke zlepšení hodnocení dlouhodobého prognostického

Tab. 10. Evropský stážovací systém pokročilého srdečního postižení při systémové AL amyloidóze [Wechalekar, 2013].

Mayo stádium III **plus** systolický tlak krve < 100 mm Hg (1 bod) **a/nebo** NT-proBNP (ng/l) ≥ 8 500 (1 bod)

Stádium	**a**	**b**	**c**
Celkové skóre	**0**	**1**	**2**
OS (měsíce)	26	6	3

NT-proBNP – N-terminální pro-brain natriuretický peptid (*„N-terminal pro-brain natriuretic peptide"*), OS – celkové přežití (*„overall survival"*)

výhledu u nemocných léčených standardní chemoterapií i ASCT [Gertz, 2011; Kumar, 2012].

Míra poškození srdce je prognosticky nejzávažnějším faktorem, který je nutné zohlednit i při stanovení intenzity léčby. U nemocných s vysokým kardiálním rizikem (troponin T > 0,06 ng/ml nebo NT-proBNP > 5 000 pg/ml u nemocných s normální funkcí ledvin) není doporučeno provedení autologní transplantace z důvodu vysoké časné peritransplantační mortality [Gertz, 2016]. Proto byl navržen a validován Evropský stážovací systém pokročilého srdečního postižení [Wechalekar, 2013] (tab. 10).

8. SYSTÉMOVÁ AL AMYLOIDÓZA A MNOHOČETNÝ MYELOM

Dle míry infiltrace kostní dřeně klonálními plazmocyty rozlišujeme nemocné s AL amyloidózou (< 10 % plazmocytů) a nemocné s mnohočetným myelomem a asociovanou AL amyloidózou (≥ 10 % plazmocytů). Někteří jedinci, u nichž se v průběhu sledování rozvinou příznaky systémové ALA, jsou dlouhodobě vedeni jako MGUS. U malé části nemocných s MGUS (~ 1–1,5 %/rok) dochází k vývinu systémové ALA, případně MM nebo MW, neboť jde ve všech případech o klonální proliferaci elementů plazmocelulární, případně lymfoplazmocytární, linie [Kyle, 2010]. Současný výskyt systémové ALA a MM se pozoruje u 10–15 % nemocných [Fielder, 1986; Kyle, 1995b], ovšem systémová ALA je asi 10× méně častá nežli MM. Asi u 1 % nemocných s nově diagnostikovaným symptomatickým i asymptomatickým MM lze cíleným vyšetřením rozpoznat asymptomatickou formu systémové ALA [Siragusa, 2011]. LŘ produkované maligními monoklonálními plazmocyty nabývají v důsledku polymerizace a částečné degradace v elementech monocytárně-makrofágového systému amyloidogenní potenciál. V klinické praxi diagnóza MM obvykle předchází nebo odpovídá době rozpoznání ALA. Z hlediska strategie léčby a hodnocení prognózy je vždy nutné v této situaci rozhodnout, který stav je „dominantní". Naopak výjimečně, v 0,4 %, dochází k manifestaci MM ve více než 6měsíčním odstupu (odložená progrese) od diagnózy ALA, a to obvykle u relativně indolentních forem nemoci bez postižení srdce, ledvin a jater, vyznačujících se dlouhým průběhem [Rajkumar, 1998]. V této situaci je rozpoznání symptomatického MM založeno na přítomnosti anémie, > 30 % plazmocytů v KD, hyperkalcémii a bolestech skeletu s přítomností osteolytických lézí, ale i na odhalení dalších nálezů vč. cytogenetických změn, pozorovaných obvykle při maligní transformaci MGUS v MM [Alpers, 1986]. Na rozvoj ALA je nutno vždy pomýšlet především v případě výskytu projevů, které obvykle nepatří do klinického obrazu MM, např. závažné postižení srdce s projevy restriktivní kardiomyopatie, syndrom karpálního tunelu, makroglosie, nefrotický syndrom, projevy zejména autonomní neuropatie, nález kožních ložisek amyloidu aj. (kap. 3. Klinický obraz systémové AL amyloidózy). V případě přítomnosti plně vyjádřených projevů amyloidové kardiomyopatie je prognóza nemocných se současným MM značně nepříznivá, s celkovým přežitím ~ 9 měsíců [Madan, 2010]. Při nepřítomnosti závažného postižení srdce nebo jiného parenchymatózního orgánu je možná dobrá odezva k chemo-imunoterapii s dosažením délky přežití obdobné, jako je tomu u samotného MM [Fielder, 1986].

9. DOPORUČENÍ PRO DIAGNOSTIKU AL AMYLOIDÓZY

- Systémová AL amyloidóza je vzácné hematologické onemocnění patřící mezi monoklonální gamapatie.
- Optimální péče o nemocné s ALA je založena na časné diagnóze s vyhodnocením závažnosti orgánového postižení, účinné terapii zaměřené zejména na snížení produkce amyloidogenních lehkých řetězců a léčbě podpůrné.
- V 12–20 % je asociována s jinou formou monoklonální gamapatie či B-lymfoproliferativního onemocnění.
- Amyloidóza musí být vždy histologicky verifikována spolu s potvrzením AL typu amyloidu.
- Podkladem onemocnění je depozice amyloidu v orgánech a tkáních, což vede k jejich funkčnímu postižení ev. selhání. Pečlivé posouzení orgánového postižení je základním pilířem diagnostiky a stratifikce nemocných.
- Detekce a kvantifikace monoklonálního imunoglobulinu a zejména hladin volných lehkých řetězců patří mezi stěžejní aspekty diagnostiky a sledování nemocných se systémovou ALA.

LITERATURA PRO DIAGNOSTICKOU ČÁST

- Adam Z, Ščudla V. Klinické projevy a diagnostika AL amyloidózy a některých dalších typů amyloidóz. Vnitř Lék. 2001;47:36–45.
- Adam Z, Elleder M, Moulis M, at al. Přínos PET-CT vyšetření pro rozhodování o léčbě lokalizované nodulární formy plicní AL-amyloidózy. Vnitř Lék. 2012;58:241–252. (Adam, 2012a)
- Adam Z, Stork M, Pour L, at al. Výsledky léčby AL-amyloidózy léčebnými režimy obsahujícími bortezomib, dexametazon a dále cyklofosfamid anebo doxorubicin. Vnitř Lék. 2012;58:896–903. (Adam, 2012b)
- Alpers CE, Cotran RS. Neoplasia and glomerular injury. Kidney Int. 1986;30:465–470.
- Arbustini E, Verga L, Concardi M, at al. Electron and immuno-electron microscopy of abdominal fat identifies and characterizes amyloid fibrils in suspected cardiac amyloidosis. Amyloid. 2002;9:108–114.

- Benson MD, Buxbaum JN, Eisenberg DS, at al. Amyloid nomenclature 2020: update and recommendations by the International Society of Amyloidosis (ISA) nomenclature committee. Amyloid. 2020;27(4):217–222.
- Bijzet J, Van Gameren II, Muller Kobold AC, at al. Heavy/light chain analysis can replace IFE in an algorithm utilizing Free light chain and urinary protein electrophoresis for identification of AL amyloidosis patients. Presented at XIII International Symposium on Amyloidosis 2012.
- Bird J. Guidelines on the diagnosis and management of AL amyloidosis. Br J Haematol. 2004;125:681–700.
- Bohle A, Wehrmann R, Eissele R, at al. The long-term prognosis of AA and AL renal amyloidosis and the pathogenesis of chronic renal failure in renal amyloidosis. Path Res Pract. 1993;189:316–321.
- Bochtler T, Hegenbart U, Kunz C, at al. Gain of chromosome 1q21 is an independent adverse prognostic factor in light chain amyloidosis patients treated with melphalan/dexamethasone. Amyloid. 2014;21(1):9–17.
- Bochtler T, Hegenbart U, Kunz Ch, at al. Translocation t(11;14) is associated with adverse outcome in patients with newly diagnosed AL amyloidosis when treated with bortezomib-based regimens. J Clin Oncol. 2015;33:1371–1378.
- Bochtler T, Hegenbart U, Kunz Ch, at al. Prognostic impact of cytogenetic aberrations in AL amyloidosis after high-dose melphalan: a long-term follow up. Blood. 2016;128(4):594–602.
- Bradwell AR. Serum free light chain analysis (plus Hevylite) 7th. ed., Birmingham: The Binding Site Ltd, 2015, p. 296–314.
- Chyra Kufova Z, Sevcikova T, Januska J, at al. Newly designed 11-gene panel reveals first case of hereditary amyloidosis captured by massive parallel sequencing. J Clin Pathol. 2018;71(8):687–694.
- Collins A, Smith R, Stone J. Classification of amyloid deposits in diagnostic cardiac specimens by immunofluorescence. Cardiovasc Pathol. 2009;18:205–216.
- Comenzo RL, Reece D, Palladini G, at al. Consensus guidelines for the conduct and reporting of clinical trials in systemic light-chain amyloidosis. Leukemia. 2012;26:2317–2325.
- Comenzo RL, Wally J, Kica G, at al. Clonal immunoglobulin light chain variable region germline gene use in AL amyloidosis: association with dominant amyloid-related organ involvement and survival after stem cell transplantation. Br J Haematol. 1999;106:744–751.
- Dember LM. Renal amyloidosis. In: Gertz MA, Rajkumar SV. Amyloidosis: diagnosis and treatment, 1st.ed., Springer Science, New York 2010, 129–143.
- Dinner S, Witteles W, Witteles R, at al. M. The prognostic value of diagnosing concurrent multiple myeloma in immunoglobulin light chain amyloidosis. Br J Haematol. 2013;161:367–372.
- Dittrich T at al. Prognosis and staging of AL amyloidosis. Acta Hematol. 2020;143:388–399.
- Dispenzieri A, Kyle RA, Gertz MA, at al. Survival in patients with primary systemic amyloidosis and raised serum cardiac troponins. Lancet. 2003;361:1787–1789.
- Dispenzieri A, Gertz MA, Kyle RA, at al. Prognostication of survival using cardiac troponins and N-terminal pro-brain natriuretic peptide in patiens with primary systemic amyloidosis undergoing peripheral blood stem cell transplantation. Blood. 2004;104:1881–1887. (Dispenzieri 2004a)
- Dispenzieri A, Gertz MA, Kyle RA, at al. Serum cardiac troponins and N-terminal pro-brain natriuretic peptide: A staging system for primary systemic amyloidosis. J Clin Oncol. 2004;22:3751–3757. (Dispenzieri 2004b)
- Dispenzieri A, Lacy MQ, Katzmann JA, at al. Absolute values of imunoglobulin free light chains are prognostic in patiens with primary systemic amyloidosis undergoing peripheral blood stem cell transplantation. Blood. 2006;107:3378–3383.
- Dispenzieri A. Assessing response and prognosis in AL amyloidosis. In. Gertz MA, Rajkumar SV. Amyloidosis: diagnosis and treatment, 1st. ed. Springer Science, New York 2010, 77–93. (Dispenzieri 2010a)
- Dispenzieri A, Dingli D, Kumar SK, at al. Discordance between serum cardiac biomarker and immunoglobulin-free light-chain amyloidosis treated with immune modulatory drugs. Am J Hematol. 2010;85:757–759. (Dispenzieri 2010b)
- Dispenzieri A, Gertz MA, Buadi F. What do I need to know about immunoglobulin light chain (AL) amyloidosis? Blood Rev. 2012;26:137–154.
- Dittrich T, Bochtler T, Kimmich Ch, at al. AL amyloidosis patients with low amyloidogenic free light chain levels at first diagnosis have excellent prognosis. Blood. 2017;130(5):632–642.
- D'Souza A, Theis J, Quint P, at al. Exploring the amyloid proteome in immunoglobulin-derived lymph node amyloidosis using laser microdissection/tandem mass spectrometry. Am J Hematol. 2013;88:577–580.
- Dogan A. Amyloidosis: Insights from proteomics. Ann Rev Pathol Mechanisms Dis. 2017;12(1):277–304.
- Esplin BL, Gertz MA. Current trends in diagnosis and management of cardiac amyloidosis. Curr Probl Cardiol. 2013;38:53–96.
- Falk RH, Comenzo RL, Skinner M. The systemic amyloidosis. New Engl J Med. 1997;337:898–909.
- Fielder K, Durie BGM. Primary amyloidosis associated with multiple myeloma. Am J Med. 1986;80:413–418.
- Fikrle M, Paleček T, Kuchyňka P, at al. Cardiac amyloidosis: A comprehensive review. Cor et Vasa. 2013;55(1):e60–e75.
- Fikrle M, Paleček T, Mašek M, at al. The diagnostic performance of cardiac magnetic resonance in detection of myocardial involvement in AL amyloidosis. Clin Physiol Funct Imaging. 2016;36:218–224.
- Georgiades CS, Neyman EG, Barish MA, at al. Amyloidosis: review and CT manifestation. Radiographics. 2004;24:405–416.
- Gertz MA, Kyle RA, Greipp PR. The plasma cell labeling index: a valuable tool in primary systemic amyloidosis. Blood. 1989;74:1108–1111.
- Gertz MA, Kyle RA, Greipp PR, at al. Beta2-microglobulin predicts survival in primary systemic amyloidosis. Am J Med. 1990;89:609–614.
- Gertz MA, Greipp PR, Kyle RA. Classification of amyloidosis by the detection of clonal exces of plasma cells in the bone marrow. J Lab Clin Med. 1991;118:33–39.
- Gertz MA, Kyle RA. Amyloidosis: prognosis and treatment. Semin Arthritis Rheum. 1994;24:124–138.
- Gertz MA, Lacy MQ, Dispenzieri A. Amyloidosis: recognition, confirmation, prognosis, and therapy. Mayo Clin Proc. 1999;74:490–494.
- Gertz MA, Comenzo R, Falk RH, at al. Definition of organ involvement and treatment response in immunoglobulin light chain amyloidosis (AL): A consensus opinion from the 10th International symposium on amyloid and amyloidosis. Am J Hematol. 2005;79:319–328.
- Gertz MA, Lacy MQ, Dispenzieri A, at al. Transplantation for amyloidosis. Curr Opin Oncol. 2007;19:136–141.
- Gertz MA, Hayman SR. Immunoglobulin light chain amyloidosis. In: Rajkumar SV, Kyle RA. Treatment of multiple myeloma and related disorders. Cambridge: Cambridge University Press 2009:112–128.
- Gertz MA, Rajkumar SV. Amyloidosis, Contemporary Hematology. Springer Science+Business Media, LLC 2010, pp. 33–48.
- Gertz MA, Merlini G. Definition of organ involvement and response to treatment in AL amyloidosis: an updated consensus opinion. Amyloid. 2010;17:48–49.
- Gertz MA, Buadi FK, Hayman SR, at al. Immunoglobulin D amyloidosis: a distinct entity. Blood. 2012; 119(1): 44–48.
- Gertz MA. Immunoglobulin light chain amyloidosis: 2011 update on diagnosis, risk-stratification, and management. Am J Hematol. 2011;86:181–186.
- Gertz MA. Immunoglobulin light chain amyloidosis: 2016 update on diagnosis, prognosis, and treatment. Am J Hematol. 2016;91:948–956.
- Gillmore JD, Wechalekar A, Bird J, at al. Guidelines on diagnosis and investigation of AL amyloidosis. Brit J Hematol. 2015;168:207–218.
- Hassan W, Al-Sergani H, Mourad W, at al. Amyloid heart dinase. Tex Heart Inst J. 2005;32:178–184.
- Hawkins PN. Serum amyloid P component scintigraphy for diagnosis and monitoring

amyloidosis. Curr Opin Nephrol Hypertens. 2002;11:649–655.
- Holub D at al. Mass spectrometry amyloid typing is reproducible across multiple organ sites. Biomed Res Int. 2019;31:3689091.
- Hosch W, Kristen AV, Libicher M, at al. Late enhancement in cardiac amyloidosis: correlation of MRI enhancement pattern with histopatological findings. Amyloid. 2008;15:196–204.
- Howie AJ, Brewer DB, Howell D, at al. Physical basis of colors seen in Congo red-stained amyloid in polarized light. Lab Invest. 2008;88:232–242.
- Jelinek T, Bezdekova R, Zatopkova M, at al. Current applications of multiparameter flow cytometry in plasma cell disorders. Blood Cancer J. 2017;7:e617.
- Jelinek T, Kryukova E, Kufova Z, Kryukov F, Hajek R. Proteasome inhibitors in AL amyloidosis: focus on mechanism of action and clinical activity. Hematol Oncol. 2017;35(4): 408–419.
- Jelinek T, Kufova Z, Hajek R. Immunomodulatory drugs in AL amyloidosis. Crit Rev Oncol Hematol. 2016;99:249–60.
- Kapoor P, Thenappan T, Singh E, at al. Cardiac amyloidosis: A practical approach to diagnosis and management. Am J Med. 2011;124:1006–1015.
- Katzmann JA, Abraham RS, Dispenzieri A, at al. Diagnostic performance of quantitative kappa and lambda free light chain assays in clinical practice. Clin Chem. 2005;51:878–881.
- Kovářová L, Varmužová T, Žarbochová P, at al. Průtoková cytometrie u monoklonálních gamapatií. Klin Onkol. 2011;24(Suppl):S24–S29.
- Koyama J, Falk RH. Prognostic significance of strain doppler imaging in light-chain amyloidosis. J Am Coll Cardiol Img. 2010;3:333–342.
- Krejčí K, Zadražil J, Tichý T. Nefropatie v ultrazvukovém a histologickém obraze. 1. vyd., Praha 2011, Maxdorf. Jessenius, s. 186.
- Kristen AV, Giannitsis E, Lehrke S, at al. Assessment of disease severity and outcome in patients with systemic light-chain amyloidosis by the high-sensitivity troponin T assay. Blood. 2010;116:2455–2461.
- Kumar S, Dispenzieri A, Lacy MQ, at al. Improved survival in light chain amyloidosis. Amyloid. 2010;17(Suppl 1):89–95.
- Kumar S, Dispenzieri A, Lacy MQ, at al. Revised prognostic staging system for light chain amyloidosis incorporating cardiac biomarkers and serum free light chain measurements. J Clin Oncol. 2012;30:989–995.
- Kyle RA, Greipp PR, O'Fallon WM. Primary systemic amyloidosis: multivariate analysis for prognostic factors in 168 cases. Blood. 1986;68:220–224.
- Kyle RA, Linos A, Beard CM, at al. Incidence and natural history of primary systemic amyloidosis in Olmsted county, Minessota,1950 through 1989. Blood. 1992;79:1817–1822.
- Kyle RA, Gertz MA. Primary systemic amyloidosis: clinical features in 474 and laboratory cases. Semin Hematol. 1995;32:45–59. (Kyle, 1995a)
- Kyle RA. Multiple myeloma and other plasma cell disorders. In: Hofman R, Bentz EJ Jr., Shattil SJ at al., Hematology: basic principles and practice, 2nd ed., New York:Churchill Livingstone, 1995:1354–1374. (Kyle, 1995b)
- Kyle RA, Gertz MA, Greip PR, at al. A trial of three regimens for primary amyloidosis: colchicine alone, melphalan and prednisone, and melphalan, prednisone, and colchicine. New Engl J Med. 1997;336:1202–1207.
- Kyle RA, Durie BG, Rajkumar SV, at al. Monoclonal gammopathy of undetermined significance (MGUS) and smoldering (asymptomatic) multiple myeloma: IMWG consensus perspectives risk factors for progression and guidelines for monitoring and management. Leukemia. 2010;24(6):1121–1127.
- Kyriakides T, Marques B, Panousopoulos A, at al. Amyloid myopathy: evidence for mechanical injury to the sarcolemma. Clin Neuropathol. 2002;21:145–148.
- Lachmann HJ, Booth DR, Booth SE, at al. Misdiagnosis of hereditary amyloidosis as AL (primary) amyloidosis. New England J Med. 2002;346:1786–1791.
- Lachmann HJ, Gallimore R, Gillmore JD, at al. Outcome in systemic AL amyloidosis in relation to changes in concentration of circulating free immunoglobulin light chains following chemotherapy. Br J Haematol. 2003;122:78–84.
- Leung N, Bridoux F, Hutchison CA, at al. Monoclonal gammopathy of renal signifikance (MGRS): when MGUS is no longer undetermined or insignificant. Blood. 2012;120(22): 4292–4295.
- Loo D, Mollee PN, Renaut P, Hill MM. Proteomics in molecular diagnosis: typing of amyloidosis. J Biomed Biotechnol. 2011;754109.
- Maceira AM, Joshi J, Prasad SK, at al. Cardiovascular magnetic resonance in cardiac amyloidosis. Circulation. 2005;111:186–193.
- Maceira AM, Prasad SK, Hawkins PN, at al. Cardiovascular magnetic resonance and prognosis in cardiac amyloidosis. J Cardiovasc Magn Reson. 2008;10:54–59.
- Madan S, Dispenzieri A, Lacy MQ, at al. Clinical features and treatment response of light chain (AL) amyloidosis diagnosed in patiens with previous diagnosis of multiple myeloma. Mayo Clin Proc. 2010;85:232–236.
- Mann M, Hendrickson RC, Pandey A. Analysis of proteins and proteomes by mass spectrometry. Ann Rev Biochem. 2001;70(1):437–473.
- Maisnar V, Tichý M, at al. Monoklonální imunoglobuliny – výskyt, význam a možnosti jejich průkazu. 1.vyd., Nucleus, Hradec Králové 2012, s. 125.
- Marcus A, Sadimin E, Richardson M, at al. Fluorescence microscopy is superior to polarized microscopy for detecting amyloid deposits in Congo red-stained trephine bone marrow biopsy specimens. Am J Clin Pathol. 2012;138:590–593.
- Merlini G. AL amyloidosis: diagnosis and prognosis. Haematologica. 2007;92(Suppl 2):58–59.
- Milani P, Basset M, Russo, at al. Patients with light-chain amyloidosis and low free light-chain burden have distinct clinical features and outcome. Blood. 2017;130(5):625–631.
- Mumford AD, O'Donnell J, Gillmore JD. Bleeding symptoms and coagulation abnormalities in 337 patients with amyloidosis. Br J Haematol. 2000;110:454–460.
- Murtagh B, Hammill SC, Gertz MA, at al. Electrocardiographic findings in primary systemic amyloidosis and biopsy-proven cardiac involvement. Am J Cardiol. 2005;95:535–537.
- Nasr SH, Galgano SJ, Markowitz GS, at al. Immunofluorescence on pronase-digested paraffin sections: a valuable salvage technique for renal biopsies. Kidney Int. 2006;70:2148–2151.
- Paiva B, Vídriales MB, Pérez JJ, at al. The clinical utility and prognostic value of multiparameter flow cytometry immunophenotyping in light-chain amyloidosis. Blood. 2011;117:3613–3616.
- Palecek T, Fikrle M, Nemecek E, at al. Contemporary treatment of amyloid heart disease. Curr Pharm Des. 2015;21:491–506.
- Palladini G, Malamani G, Co F, at al. Holter monitoring in AL amyloidosis: prognostic implications. Pacing Clin Electrophysiol .2001;24:1228–1233.
- Palladini G, Campana C, Klersy C, at al. Serum N-terminal pro-brain natriuretic peptide is a sensitive marker of myocardial dysfunction in AL amyloidosis. Circulation. 2003;107:2440–2445.
- Palladini G, Lavatelli F, Russo P, at al. Circulating amyloidogenic free light chaos and serum N-terminal natriuretic peptide type B decrease simultaneously in association with improvement of survival in AL. Blood. 2006;107:3854–3858.
- Palladini G, Perlini S, Merlini G. Imaging of systemic amyloidosis. In: Gertz MA, Rajkumar SV: Amyloidosis: diagnosis and treatment. Springer Science and Business Media, LLC 2010;15–32. (Palladini, 2010a)
- Palladini G, Gertz MA, Kumar S, at al.Validation of the criteria of response to treatment in AL amyloidosis. Blood. 2010;116:1364a. (Palladini, 2010b)
- Palladini G, Foli A, Milani P, at al. Best use of cardiac biomarkers in patients with AL amyloidosis and renal failure. Am J Hematol. 2012;87:465–471.
- Palladini G, Barassi A, Klersy C, at al. The combination of high-sensitivity cardiac troponin T (hs-cTnT) at presentation and changes in N-terminal natriuretic peptide type B (NT-proBNP) after chemotherapy best predict survival in AL amyloidosis. Blood. 2010;116:3426–3430. (Palladini 2010c)
- Palladini G, Paiva B, Wechalekar A, at al. Minimal residual disease negativity by next-gen-

eration flow cytometry is associated with improved organ response in AL amyloidosis. Blood Cancer J. 2021;11:34.
- Pan JA, Kerwin MJ, Salerno M. Native T1 mapping, extracellular volume mappig, and late gadolinium enhancement in cardiac amyloidosis: a meta-analysis. JACC Cardiovasc Imaging. 2020;13(6):1299–1310.
- Perugini E, Guidalotti PL, Salvi F, at al. Noninvasive etiologic diagnosis of cardiac amyloidosis using 99mTc-3,3-diphosphono-1,2-propanodicarboxylic acid scintigraphy. J Am Coll Cardiol. 2005;46:1076–1084.
- Pepys M. Amyloidosis. Ann Rev Med. 2006;57: 223–241.
- Pika T, Hegenbart U, Flodrova P, Maier B, Kimmich C, Schönland SO. First report of ibrutinib in IgM-related amyloidosis: few responses, poor tolerability, and short survival. Blood. 2018;131(3):368–371.
- Pika T, Vymětal J, Metelka R, at al. Postižení srdce při AL amyloidóze. Interní Med. 2008;10:466–469.
- Piper C, Butz T, Farr M, Faber L, at al. How to diagnose cardiac amyloidosis early: impact of ECG, tissue doppler echocardiography, and myocardial biopsy. Amyloid. 2010;17:1–9.
- Quarta CC, Kruger JL, Falk RH. Cardiac amyloidosis. Circulation. 2012;126:178–182.
- Rajkumar SV, Gertz MA, Kyle RA. Primary systemic amyloidosis with delayed progression to multiple myeloma. Cancer. 1998;82:1501–1505.
- Rajkumar SV, Gertz MA. Advances in the treatment of amyloidosis. New Engl J Med. 2007;356:2413–15.
- Rajkumar SV. Multiple myeloma: 2011 update to diagnosis, risk stratification, and management. Am J Hematol. 2011;86:57–62.
- Rapezzi C, Quarta CC, Guidalotti PL, at al. Role of (99m)Tc-DPD scintigraphy in diagnosis and prognosis of hereditary transthyretin-related cardiac amyloidosis. J Am Coll Cardiol Img. 2011;4:659–670.
- Ravichandran S, Lachmann HJ, Wechalekar AD. Epidemiologic and survival trends in amyloidosis, 1987-2019. N Engl J Med. 2020;382:1567–1568.
- Reyners AKL, Hazenberg BPC, Reitsma WD, at al. Heart rate variability as a predictor of mortality in patients with AA and AL amyloidosis. Eur Heart J. 2002;23:157–161.
- Ruberg FL, Appelbaum E, Davidoff R, at al. Diagnostic and prognostic utility of cardiovascular magnetic resonance imaging in light-chain cardiac amyloidosis. Am J Cardiol. 2009;103:544–549.
- Ryšavá R. Systémové amyloidózy a jejich léčba. Maxdorf Jessenius/Sv 61, Praha 2013, s. 124.
- Ryšavá R. AL amyloidosis: advances in diagnostics and treatment. Nephrol Dial Transplant. 2019;34(9):1460–1466. (Ryšavá, 2019a)
- Ryšavá R. Postižení gastrointestinálního traktu amyloidózou – kdy na ni myslet a jak diagnostikovat. Gastroent Hepatol. 2019;73(2):154–162. (Ryšavá, 2019b)
- Sanchorawala V, Skinner M, Quillen K, at al. Long-term outcome of patiens with AL amyloidosis treated with high-dose melphalan and stem-cell transplantation. Blood. 2007;110:3561–3563.
- Seldin DC, Sanchorawala V. Adapting to AL amyloidosis. Haematologica. 2006;91:1591–1595.
- Schönland SO, Hegenbart U, Bochtler T, at al. Immunohistochemistry in the classification of systemic forms of amyloidosis: a systematic investigation of 117 patients. Blood. 2012;119:488–493.
- Sipe JD, Benson MD, Buxbaum JN, at al. Amyloid fibril proteins and amyloidosis: chemical identification and clinical classification International Society of Amyloidosis 2016 Nomenclature Guidelines. Amyloid. 2016;23(4):209–213.
- Siragusa S, Morice W, Gertz MA, at al. Asymptomatic immunoglobulin light chain amyloidosis (AL) at the time of diagnostic bone marrow biopsy in newly diagnosed patients with multiple myeloma and smoldering myeloma. A series of 144 cases and review of the literature. Ann Hematol. 2011;90:101–106.
- Snanoudj R, Durrbach A, Gauthier E, at al. Changes in renal function in patients with familial amyloid polyneuropathy treated with orthtopic liver transplantation. Nephrol Dial Transplant. 2004;19:1779–1785.
- Steusloff K, Röcken C, Saeger W. Basement membrane proteins and apolipoprotein E in growth hormone secreting adenomas and their correlation to amyloid: an immunoelectron microscopic study. Endocr Pathol. 2000;11:49–56.
- Ščudla V, Pika T. Současné možnosti diagnostiky a léčby systémové AL-amyloidózy. Vnitř Lék. 2009;55(Suppl 1):77–87.
- Ščudla V, Minařík J, Pika T. Nemoc z ukládání lehkých řetězců imunoglobulinu (light chain deposition disease). Vnitř Lék. 2012;58:38–43.
- Theis JD, Dasari S, Vrana JA, at al. Shotgun-proteomics-based clinical testing for diagnosis and classification of amyloidosis. J Mass Spectr. 2013;48(10):1067–1077.
- Vacek Z. Histologie a histologická technika. Avicenum, Praha 1988, p. 376–378.
- Vávrová J, Tichý M, Maisnar V, at al. Stanovení volných lehkých řetězců a Hevylite u monoklonálních gamapatií. In: Maisnar V, Tichý M, a kol. Monoklonální imunoglobuliny – výskyt, význam a možnosti jejich průkazu. 1. vyd., Nucleus, Hradec Králové 2012, s. 55–60.
- Vrana J, Gamez J, Madden B, at al. Classification of amyloidosis by laser microdissection and mass spectrometrybased proteomic analysis in clinical biopsy specimens. Blood. 2009;114:4957–4959.
- Vrana J, Theis J, Dasari S, at al. Clinical diagnosis and typing of systemic amyloidosis in subcutaneous fat aspirates by mass spectrometrybased proteomics. Haematologica. 2014;99:1239–1247.
- Warsame R, Kumar SK, Gertz MA, at al. Abnormal FISH in patients with immunoglobulin light chain amyloidosis is a risk factor for cardiac involvement and death. Blood Cancer J. 2015;5:e310.
- Wechalekar AD, Lachmann HL, Goodman JB, at al. AL amyloidosis associated with IgM paraproteinemia: clinical profile and treatment outcome. Blood. 2008;112:40009–40016.
- Wechalekar AD, Offer M, Gillmore JD, at al. Cardiac amyloidosis, a monoclonal gammopathy and a potentially misleading mutation. Nat Clin Pract Cardiovasc Med. 2009;6:128–133.
- Wechalekar A, Faint J, Bradwell S, at al. Significance of abnormal serum immunoglobulin heavy/light chain ratios (Hevylite) in 294 patients with systemic AL amyloidosis. Haematologica. 2011;96:392–398.
- Wechalekar AD; Schonland SO; Kastritis E, at al. A European collaborative study of treatment outcomes in 346 patients with cardiac stage III AL amyloidosis. Blood. 2013;121:3420–3427.
- Weijia L, Uppal D, Wang YC, at al. Nuclear imaging for the diagnosis of cardiac amyloidosis in 2021. Diagnostics. 2021;11(6):996.

10. LOŽISKOVÁ AL AMYLOIDÓZA

10.1. Etiopatogeneze, diagnostika a klinický obraz

Ložisková ALA se vyznačuje pouze lokální depozicí amyloidu bez známek systémového výskytu. Amyloid je deponován pouze v místě syntézy amyloidogenního proteinu, tj. v oblasti ložiskového nahromadění monoklonálních plazmocytů, přičemž prekurzorové amyloidogenní LŘ nejsou transportovány do krevního řečiště. Existují však i příklady terčové depozice cirkulujícího MIg u systémové ALA ve specifickém orgánu v důsledku „tkáňového tropizmu" [Benson, 1995]. Incidence ložiskové AL amyloidózy odpovídá 10–20 % všech ALA a vyskytuje se především v 6. a 7. životní dekádě [Kyle, 1975]. I když byla odkryta již řada patofyziologických mechanizmů, její etiologie není doposud vyřešena. Amyloidogenní LŘ jsou vytvářeny populací klonálních plazmocelulárních nebo lymfoplazmocytárních elementů obklopujících formou nodulárních nebo difuzních infiltrátů ložiska amyloidu [Hamidi, 1999]. U většiny pří-

padů nelze zachytit MIg v séru a/nebo v moči, stejně tak ani zvýšení hladin FLC. Ložisková amyloidóza se v naprosté většině případů vyznačuje imunohistochemickou příslušností k AL typu. AA i transthyretinový typ amyloidu se objevují v ložiskové formě velmi vzácně, např. výjimečné ložiskové postižení hrtanu v případě hereditární systémové amyloidózy v rámci varianty apolipoproteinu AI. Lokalizovaná ALA se vyskytuje nejčastěji v oblasti horních dýchacích cest, zejména v nazofaryngu, v urogenitální oblasti a v kůži, je ale známo i postižení orbity, GIT, páteře, prsů a dalších měkkých tkání, zcela vzácně ve formě kostních lézí v oblasti páteře. Při objevení amyloidového ložiska je nutno nejprve vyloučit příslušnost k systémové formě ALA. Klinický průběh je většinou benigní a projevuje se lokálními příznaky, ojediněle však může vyústit v závažné narušení funkce postiženého orgánu. Postižení laryngu vč. hlasových vazů se projevuje vedle lokálního krvácení především dysfonií, ojediněle i obstrukcí s projevy inspirační dechové tísně vč. stridoru. K objasnění rozsahu procesu je nezbytná laryngoskopie s odběrem materiálu na histologické vyšetření, případně CT vyšetření [Ma, 2005; Harris, 2021]. Postižení hrtanu se projevuje přítomností difuzních subepiteliálních depozit (difuzní typ) nebo diskrétních či polypoidních nodulárních depozit (nodulární typ). Ložisková amyloidóza spojivek bývá zaměňována za maligní lymfom. V případě postižení uropoetického systému jde téměř výhradně o projev ložiskové, nikoliv systémové, ALA. Může být postižena ledvinová pánvička, močovod, močový měchýř, uretra a jde prakticky bezvýhradně o projev ložiskové, nikoliv systémové, AL amyloidózy. V klinickém obraze může dominovat vedle známek dysurie a recidivujících zánětů makroskopická hematurie. Diagnóza ložiskové ALA je založena na urologickém vyšetření vč. biopsie a CT-urografie. Kožní a podkožní depozita amyloidu se projevují ve formě makulárních pigmentových eflorescencí, papulárních a nodulárních útvarů v oblasti zad, hrudníku, šíje a rtů, a mohou perzistovat řadu let bez jakékoliv změny. Ložisková depozita amyloidu se mohou rovněž vyskytovat i v tkáni extramedulárního plazmocytomu, karcinomu nasopharyngu, prsu, močového měchýře a medulárního karcinomu štítné žlázy [Munichor, 2000; Chiang, 2013; Gupta, 2012].

Klinický obraz ložiskové AL amyloidózy, její průběh, prognóza a léčba se zcela zásadně liší od formy systémové, proto je před stanovením definitivní diagnózy nutné pečlivé rozlišení obou stavů. Přechod ložiskové ALA ve formu systémovou je velmi vzácný a byl popsán jen raritně [Paccalin, 2005].

10.2. Léčba ložiskové AL amyloidózy

V případě místních projevů ložiskové ALA se uplatňuje opakované chirurgické odstranění a mikroabraze místních ložiskových mas v rámci laryngoskopie a bronchoskopie s eventuální dilatací a případným zavedením silikonového stentu. Velmi příznivé zkušenosti jsou zejména v laryngeální oblasti s použitím Nd:YAG nebo CO2 laseru, vedoucí k dlouhodobé stabilizaci procesu [Motta, 2003; Kurrus, 1998; Harris, 2021]. V případě tracheobronchiální amyloidózy způsobující závažné zúžení dýchacích cest s výraznou inspirační dechovou tísní je nutná tracheotomie. Vzhledem k radiosenzitivitě plazmocelulárních elementů a tím i možnosti lokálního potlačení produkce amyloidogenních LŘ lze individuálně úspěšně využít zevní ložiskovou aktinoterapii formou 10–12 frakcí v celkové dávce 20–45 Gy. Té zpravidla předchází lokální odstranění amyloidových mas [Kalra, 2001; Kurrus, 1998; Neuner, 2012; Bertelsen, 2021]. Rovněž lze zvážit i použití endobronchiální brachyterapie [Moore, 2018]. V případě postižení močových cest lze vedle transuretrální resekce vyzkoušet i rozpuštění fibril amyloidu opakovanou instilací dimetylsulfoxidu do močového měchýře a u malých lézí ošetření laserem. U kožních forem se vedle chirurgické excize a ošetření laserem může uplatnit intralezionální aplikace kortikosteroidů a dermabraze. Systémová chemoterapie vč. léčby kortikosteroidy se pro svou neúčinnost u ložiskové ALA nedoporučuje [Bird, 2004; Dominguez, 1996]. Ložisková ALA je v podstatě nevyléčitelná a většinou proto vyžaduje opakovanou lokální léčbu. Přestože má ve srovnání se systémovou ALA mnohem příznivější prognózu, je i ložisková ALA provázena významnou morbiditou, která závisí na závažnosti postižení a orgánové lokalizaci [Buadi, 2010].

10.3. Použitá literatura

- Benson MD. Amyloidosis. In: Scriver CR, at al. 7th ed. The metabolic and molecular bases of inherited disease. New York 1995, McGraw Hill, 4159–4191.
- Bertelsen C, Chadwick K, Holland J, Flint P, Schindler JS. Long-term follow-up after radiation therapy for laryngeal amyloidosis. Laryngoscope. 2021;131(8):1810–1815.
- Bird J. Guidelines on the diagnosis and management of AL amyloidosis. Br J Haematol. 2004;125(6):581–700.
- Buadi F. Localized amyloidosis. In: Gertz MA, Rajkumar SV. Amyloidosis: diagnosis and treatment, 1st ed., Springer Science, New York 2010, 95–106.
- Dominguez W, Weinberg P, Claros P, at al. Primary localized nasopharyngeal amyloidosis. A case report. Int J Pediatr Otorhinolaryngol. 1996;36:61–67.
- Gupta P, Hanamshetti S, Kulkarni JN. Primary amyloidosis with high grade transitional cell carcinoma of bladder. J Cancer Res Ther. 2012;8(2):297–299.
- Hamidi AK. Organ-specific (localized) synthesis of Ig light chain amyloid. J Immunol. 1999;162:556–560.
- Harris G, Lachmann H, Hawkins P, Sandhu G. One hundred cases of localized laryngeal amyloidosis – evidence for future management. Laryngoscope. 2021;131(6):E1912–E1917.
- Chiang D, Lee M, Germaine P, at al. Amyloidosis of the breast with multicentric DCIS and pleomorphic invasive lobular carcinoma in a patient with underlying extranodal Castleman's disease. Case Rep Radiol. 2013;2013:190856.
- Kalra S. External-beam radiation therapy in the treatment of difuse tracheobronchial amyloidosis. Mayo Clin Proc. 2001;76:853–856.
- Kurrus JA, Hayes JK, Hoidal JR. Radiation therapy for tracheobronchial amyloidosis. Chest. 1998;114:1489–1492.
- Kyle RA, Bayrd ED. Amyloidosis: review of 236 cases. Medicine (Baltimore). 1975;54: 271–299.
- Ma L. Primary localized laryngeal amyloidosis: report of 3 cases with long-term follow-up and review of the literature. Arch Pathol Lab Med. 2005;129:215–218.

- Moore A, Kramer MR, Silvern D, Shtraichman O, Allen AM. Endobronchial brachytherapy–A novel approach for the management of airway amyloidosis. Brachytherapy. 2018;17(6):966–972.
- Motta G, Salzano FA, Motta S, Staibano S. CO (2)-laser treatment of laryngeal amyloidosis. J Laryngol Otol. 2003;117(8):647–650.
- Munichor M, Cohen H, Kerner H, Szvalb S, Iancu TC. Localized amyloidosis in nasopharyngeal carcinoma diagnosed by fine needle aspiration and electron microscopy. A case report. Acta Cytol. 2000;44:637–638.
- Neuner GA, Badros AA, Meyer TK, at al. Complete resolution of laryngeal amyloidosis with radiation treatment. Head Neck. 2012;34:748–752.
- Paccalin M. Localized amyloidosis: a survey of 35 French cases. Amyloid. 2005;12:239–245.

11. CÍLE LÉČBY A HODNOCENÍ LÉČEBNÉ ODPOVĚDI U AL AMYLOIDÓZY

Cílem léčby AL amyloidózy je eliminace produkce amyloidogenních lehkých řetězců klonálními plazmocyty. Redukce, resp. eliminace, nálože amyloidogenních lehkých řetězců a současně produkující klonální plazmocelulární populace je podmínkou dosažení hematologické remise onemocnění. Dosažení hematologické remise onemocnění je předpokladem pro dosažení orgánových léčebných odpovědí při postižení jednotlivých orgánových systémů, tedy zlepšení jejich funkce a prodloužení přežití nemocných [Merlini, 2006]. Palladini at al. definoval **velmi dobrou parciální remisi (VGPR) onemocnění jako minimální míru hematologické léčebné odpovědi, která by měla být léčbou dosažena** (úroveň důkazu IIa, stupeň doporučení B) [Palladini, 2012a].

Při hodnocení léčby AL amyloidózy se udává **míra hematologické léčebné odpovědi**, která je definována na základně stanovení hladin MIg v séru či moči a/nebo FLC a na základě vyšetření kostní dřeně [IMWG, 2003; Kyle, 2009]. Dále se stanovuje tzv. **orgánová léčebná odpověď**, jež je definována dalšími laboratorními a paraklinickými údaji vyjadřujícími funkční schopnost orgánů postižených depozity amyloidu [Gertz, 2005; Gertz, 2010b; Comenzo, 2012]. Definici hematologických léčebných odpovědí uvádí tab. 11, definice orgánových odpovědí jsou uvedeny v tab. 12.

12. LÉČEBNÉ STRATEGIE U AL AMYLOIDÓZY V ROCE 2022

AL amyloidóza je vzácné hematologické onemocnění a řada doporučení pro léčbu je vytvořena zpravidla na základě nekontrolovaných léčebných studií. U nemocných, u kterých je AL amyloidóza asociována s mnohočetným myelomem, se doporučovaná léčebná schémata neliší od terapeutických doporučení pro toto onemocnění s respektováním indikačních kritérií, kontraindikací a cíle dosažení alespoň velmi dobré parciální remise [Hájek 2018]. V současné době není zcela jasný mezinárodní konsensus stran optimální terapie pro nově diagnostikované pacienty s AL amyloidózou. Léčebná strategie je zaměřena na eliminaci fibrilárních prekurzorů, respektive volných lehkých řetězců, které jsou schopny infiltrovat extracelulární prostor cílových orgánů a po jistém čase způsobit jejich závažnou dysfunkci. Ta je především v případě poškození srdce velmi často fatální [Ryšavá 2018]. AL amyloidóza je zpravidla velmi senzitivní onemocnění, léčba nemusí být zpravidla tak intenzivní jako např. u mnohočetného myelomu. Tento názor podporuje i skutečnost, že nemocní s AL amyloidózou jsou častěji náchylní k závažným komplikacím, což souvisí s poškozením orgánů často vstupně skrytým. Mezi experty se stále více prosazuje názor, že by v případě nové diagnózy (ale i relapsů)

Tab. 11. Definice hematologických léčebných odpovědí u pacientů s AL amyloidózou [Gertz, 2005; Gertz, 2010b; Comenzo, 2012].

Kompletní remise (CR)	Parciální remise (PR)	Progrese (PD)
(nutné splnění všech bodů) • negativní IFIX séra a moči na přítomnost MIg • normální index lehkých řetězců imunoglobulinu	(jakékoliv kritérium) • redukce hladin FLC ≥ 50 % oproti vstupní hodnotě • redukce hladin MIg (vstupní > 5 g/l) ≥ 50 % • redukce hladin lehkých řetězců v moči ≥ 50 % (vstupní > 100 mg/den) **Kritérium PR pro nemocné s nízkými hladinami dFLC** (*low*-dFLC; 20–50 mg/l) • dFLC < 10 mg/l **Velmi dobrá parciální remise (VGPR)** • dFLC < 40 mg/l **Stabilní onemocnění/Bez odpovědi (SD, NR)** • nesplňuje kritéria CR, VGPR, PR nebo PD	(jakékoliv kritérium) • pokud progrese z CR, detekovatelný MIg nebo abnormální index FLC (hladina FLC se musí zdvojnásobit) • pokud progrese z VGPR, PR nebo SD, ≥ 50% vzestup MIg na více než 5 g/l, nebo ≥ 50% vzestup lehkých řetězců v moči > 200 mg/den • vzestup FLC o ≥ 50 % na > 100 mg/l

CR – kompletní remise, dFLC – rozdíl mezi koncentrací dominantního a alternativního lehkého řetězce v séru, NR – *no response* – stabilní onemocnění – nenaplněna kritéria PR ani progrese, PR – parciální remise, VGPR – velmi dobrá parciální remise

Tab. 12. Definice orgánových léčebných odpovědí u pacientů s AL amyloidózou [Gertz, 2005; Gertz, 2010b; Comenzo, 2012].

Orgán	Léčebná odpověď	Progrese
Srdce	(jakékoliv z následujících) • > 2 mm zmenšení tloušťky interventrikulárního septa na echokardiogramu • ≥ 20% zlepšení ejekční frakce levé komory • zlepšení ≥ 2 stupně NYHA třídy (pokud inciálně III nebo IV stupně) bez nutnosti navýšení potřeby diuretik a bez progrese tloušťky septa komor • redukce ≥ 30 % a ≥ 300 ng/l v hladinách NT-proBNP (pokud vstupní hodnoty > 650 ng/l) u nemocných, jejichž eGFR je ≥ 45 ml/min/1,73m^2	(jakékoliv z následujících) • ≥ 2 mm vzestup šíře interventrikulárního septa na echokardiogramu • snížení ejekční frakce levé komory ≥ 10 % • vzestup ≥ 1 stupeň NYHA třídy • ≥ 30 % a ≥ 300 ng/l vzestup v hladinách NT-proBNP
Ledviny	(jakékoliv z následujících) • ≥ 50% pokles (alespoň 500 mg/24 hod) proteinurie (vstupně > 0,5g/den) • clearance kreatininu (eGRF) se nesmí zhoršit ≥ 25 % oproti bazální hodnotě	(jakékoliv z následujících) • ≥ 50% vzestup (alespoň 1 000 mg/24 hod) proteinurie na > 1g/den • 25% vzestup sérového kreatininu či zhoršení clearance kreatininu
Játra	(nutná obě kritéria) • ≥ 2 cm regrese velikosti jater (pokud vstupní hepatomegalie > 15 cm) • ≥ 50% redukce a/nebo normalizace sérové hladiny alkalické fosfatázy	• ≥ 50% vzestup sérové hladiny alkalické fosfatázy
Periferní nervový systém	(jakékoliv z následujících) • vymizení abnormálního fyzikálního nálezu • úprava nebo zlepšení abnormálního nálezu při elektromyografii a/nebo kondukční studii	(jakékoliv z následujících) • zhoršení fyzikálního nálezu • zhoršení nálezu při elektromyografii a/nebo kondukční studii
Autonomní nervový systém	• vymizení symptomatické ortostatické hypotenze	• zhoršení symptomatické ortostatické hypotenze

měla být cílem hematologická kompletní remise, tedy eradikace klonu plazmocytů s produkcí volných lehkých řetězců [Gertz 2007]. Lze očekávat, že se zvyšujícím se počtem dostupných účinných léků bude tato léčebná strategie stále více preferovanou, třebaže stávajícím doporučením je dosažení nejméně velmi dobré parciální remise [Palladini, 2012a]. Nové léčebné možnosti umožňují nasazení jiné léčby v případě neúspěchu léčby první, což zcela jistě zvýší počet nemocných dosahujících kompletní hematologickou remisi. Je vhodné zdůraznit, že k průkazu léčebné odpovědi v případě orgánového postižení potřebujeme trpělivost, neboť někdy ji můžeme správně vyhodnotit až s odstupem 12–18 měsíců [Gavriatopoulou, 2018].

Existuje jen málo randomizovaných studií srovnávajících různé terapeutické přístupy a většina z nich nezahrnuje nejnovější léky nebo rizikovou stratifikaci. Nicméně v zahraničí je v řadě zemí péče o nemocné s AL amyloidózou směřována do velkých center a lze z části navázat na doporučení těchto pracovišť. Tato doporučení jsou běžně odbornou veřejností celosvětově akceptována a je nutné podotknout, že doporučení významných světových center se obsahově výrazně neliší [Wechalekar, 2015; Dispenzieri, 2015; Palladini, 2016]. V současnosti se v případě AL amyloidózy preferuje tzv. *„risk-adapted"* přístup, tedy léčba pacientovi „šitá na míru" dle stratifikačních kritérií uvedených v předchozích kapitolách. Efektivní využití srdečních biomarkerů a dalších parametrů usnadnilo selekci nemocných k vysokodávkované terapii a snížilo peritransplantační mortalitu, stejně tak napomohlo i ve výběru konvenční terapie. S ohledem na relativní vzácnost onemocnění by mělo být u všech nemocných zváženo zařazení do klinických studií.

Všeobecně se u nemocných do 70 let věku a schopných podstoupit intenzivní přístup preferuje léčba vysokodávkovaným alkeranem s podporou autologních kmenových buněk, tedy autologní transplantace (ASCT). S ohledem na míru nálože klonálních buněk a hladin lehkých řetězců je na individuálním zvážení podání 2–4 cyklů indukční terapie s následnou stimulací a sběrem periferních kmenových buněk [Dispenzieri, 2015; Palladini, 2016]. Nicméně pouze 14–24 % pacientů je schopno tento přístup podstoupit. U nemocných s počtem klonálních buněk v kostní dřeni nad 10 %, tedy v případě asociace s mnohočetným myelomem, je indukční léčba doporučována vždy. Konvenční terapie zahrnuje kombinované režimy s kortikoidy, alkylačními cytostatiky, bortezomibem a nejnověji daratumumabem, který představuje zásadní pokrok v prohloubení léčebné odpovědi. Výsledky publikovaných prací hovoří přibližně o 70% přežití v 5 letech u nemocných, kteří konvenční terapii dosáhnou

Tab. 13. Schéma vhodné terapie pro pacienty s nově dg. AL amyloidózou [upraveno dle Mayo clinic; Dispenzieri, 2015; Muchtar, 2021; Sidiqi, 2021].

Transplantabilní nemocní
• ± indukční terapie nejméně 4 cykly Dara-CyBorD
• ASCT (HD-Mel 200 mg/m^2)
• pokud nebude dosaženo VGPR volba režimu pro relabující/refrakterní onemocnění
Netransplantabilní nemocní
• Dara-CyBorD – 6 cyklů, následně Dara monoterapie do celkové dávky 24 cyklů
• pokud nebude dosaženo VGPR po 4 cyklech, zvážit změnu režimu
• BMDex – pokud není možné užít kombinaci s Dara
• CyBorD – pokud není možné užít kombinaci s Dara, nižší účinnost než BMDex u t(11;14)

ASCT – autologní transplantace, BMDex – bortezomib, melfalan, dexametason, CyBorD – cyklofosfamid, bortezomib, dexametason, Dara – daratumumab, MDex – melfalan, dexametason, VGPR – velmi dobrá parciální remise

Tab. 14. Indikační kritéria pro stratifikaci nemocných k vysokodávkované chemoterapii melfalanem s podporou autologního štěpu (úroveň důkazu IV, stupeň doporučení C) [Dispenzieri, 2015; Palladini, 2016; Sanchorawala, 2021].

věk < 70 let
ejekční frakce levé komory > 40 %
performance status < 2
třída I nebo II NYHA klasifikace
hodnota troponinu T < 0,06 µg/ l
NT-proBNP < 5 000 ng/l
eGFR > 30 ml/min/m^2 (pokud nejsou dialyzováni)
difuzní plicní kapacita > 50 %
systolický tlak na předloktí > 90 mm Hg
kontraindikace při signifikantním postižení více než dvou organů vč. srdce

kompletní remise; v případě ASCT a dosažené CR je udáváno 60% přežití v 10 letech, avšak jedná se vesměs o selektovanou skupinu nemocných [Sanchorawala, 2007a; Palladini, 2007; Gertz, 2007; Staron, 2021].

Schéma vhodné terapie pro pacienty s nově dg. AL amyloidózou je uvedeno v tab. 13.

13. AUTOLOGNÍ TRANSPLANTACE KRVETVORNÝCH BUNĚK (ASCT)

Autologní transplantace krvetvorných buněk (ASCT) byla poprvé popsána jako efektivní terapie u AL amyloidózy v roce 1998 [Comenzo, 1998]. Při použití přípravného režimu melfalan 200 mg/m^2 s následnou ASCT bylo dosaženo 76 % hematologických odpovědí, 33 % CR, peritransplantační mortalita byla 12–13 % [Gertz, 2004; Skinner, 2004]. Medián přežití transplantovaných pacienů byl 4,7 roku [Sanchorawala, 2007a].

Bylo ovšem také publikováno, že pacienti s pokročilým orgánovým postižením při AL amyloidóze mají vysoké riziko úmrtí v souvislosti s transplantací (TRM), až 40 % [Moreau, 1999]. Proto bylo vyvinuto úsilí pacienty stratifikovat podle rizika před případným provedením ASCT [Gatt, 2013]. V současnosti jsou definována indikační kritéria umožňující posoudit klinický stav nemocného a určit, zdali je vhodným kandidátem ASCT [Dispenzieri, 2015; Palladini, 2016]. Při výběru nemocných dle těchto indikačních kritérií se míra TRM pohybuje v centrech na úrovni 3 %. Míra léčebných odpovědí přesahuje 70 %, s 35–37 % kompletních remisí [Sanchorawala, 2015; D'Souza, 2015, Cibeira, 2011, Ryšavá,2011, Sidiqi, 2018]. **Lze konstatovat, že pro provedení ASCT je vhodná selektovaná skupina pacientů s AL amyloidózou, tito nemocní s nízkou mírou orgánového postižení však z této terapie profitují** (úroveň důkazu IIa, stupeň doporučení B) [Gatt, 2013].

Indikační kritéria pro stratifikaci nemocných k vysokodávkované chemoterapii melfalanem s podporou autologního štěpu uvádí tab. 14.

13.1. Léčebná účinnost vysokodávkované chemoterapie s následnou ASCT

Pouze jediná prospektivní multicentrická randomizovaná studie, srovnávající klasickou chemoterapii melfalan a dexametazon s ASCT, byla studie francouzských autorů [Jaccard, 2007]. Do každé skupiny bylo zařazeno 50 pacientů. Medián přežití ve skupině léčené vysokodávkovanou chemoterapií byl 22,2 měsíce, medián přežití ve skupině léčené klasickou chemoterapií byl 56 měsíců. Z pacientů randomizovaných do skupiny vysokodávkované chemoterapie zemřelo ještě před podáním vysokodávkované chemoterapie celkem 10 osob, ASCT nakonec podstoupilo pouze 37 nemocných. Z nich dalších 9 zemřelo do dne 100 po transplantaci. Tato studie nepotvrdila lepší výsledky vysokodávkované chemoterapie oproti standardní chemoterapii melfalan a dexametazon. Řadou autorů je poukazováno na ne zcela optimální výběr pacientů pro ASCT v této klinické studii, a dále vysoký počet zařazujících center s malým počtem nemocných (a tedy s omezenou zkušeností s metodou), což vedlo ke značné mortalitě před i po provedení ASCT [Adam, 2013].

Nicméně řada prací referuje o účinnosti ASCT, udává 32–68 % hematologických odpovědí (16–50 % CR) a 31–64 % orgánových odpovědí. Respektive 35–37 % kompletních remisí při 3–3,4 % TRM [Sanchorawala, 2015; D'Souza, 2015].

Redukce dávky melfalanu na 140 mg/m^2 je doporučována u pacientů s clearancí kreatininu < 30 ml/min [Dispenzieri, 2015]. Redukce dávky melfalanu u rizikových nemocných však snížila počet hematologických odpovědí při stejné míře TRM [Gertz,

Tab. 15. Výsledky multicentrických a velkých unicentrických studií popisujících výsledky vysokodávkované chemoterapie u pacientů s AL amyloidózou.

Autor	Počet pacientů	Počet PR + CR	Počet CR	Úmrtnost v souvislosti s léčbou (TRM)	Medián přežití (roky)
Vesole, 2006	107	32 %**	16 %**	27%	3,9**
Skinner, 2004	312	neudáno	40 % **	13%	4,6 **
Goodman, 2006	92	66 %**	35 %**	23%	5,3 **
Sanchorawala, 2007a	80	neudáno	37 %**	18%	4,75**
Jaccard, 2007	50	36 %*	22 %*	26%	1,8 *
Schönland, 2010	58	74 %*	46 %*	17%	> 8 *
D'Souza, 2015	1536	71%	37%	3%	77 % v 5 letech*
Sanchorawala, 2015	629	neudáno	35%	3,40%	7,6**

* jde o analýzu vycházející z počtu pacientů zařazených do studie *(intent to treat analysis)*
** jde o analýzu pouze těch pacientů, kteří dokončili léčbu

2004], a proto není běžně doporučována (úroveň důkazu IV, stupeň doporučení C). Efektivitu a mortalitu ASCT u AL amyloidózy shrnuje tab. 15.

14. KONVENČNÍ LÉČBA ZALOŽENÁ NA KOMBINACI VYSOKÝCH DÁVEK DEXAMETAZONU A ALKYLAČNÍCH CYTOSTATIK

14.1. Kombinace alkylačního cytostatika a kortikoidu

Alkylační látky jsou hlavními cytostatiky, která byla po desítky let používána u mnohočetného myelomu (MM) a byla následně terapeuticky využita i u AL amyloidózy [Kyle, 1997]. Ačkoli perorální terapie melfalanem a prednisonem je u AL amyloidózy dobře *tolerovaná* a prodlužuje přežití ve srovnání s neléčenými pacienty, léčebné odpovědi jsou nízké (30 %) a jsou dosahovány pomalu, obvykle více než po roce terapie [Skinner, 1996; Kyle, 1997].

Naopak oproti prednisonu byla pozorována u AL amyloidózy efektivita dexamethasonu ve vyšší dávce [Dhodapkar, 1997]. Klinické studie kombinující orální melfalan a pulsní dexametazon (MDex) referují o 26–72 % hematologických odpovědí s přibližně 8–33 % kompletních remisí. Míra orgánových léčebných odpovědí dosahuje až 48 %. V italské studii u pacientů s AL amyloidózou, kteří nebyli vhodní pro provedení ASCT, bylo dosaženo vysoké celkové léčebné odpovědi 67 %, z toho u 33 % pacientů kompletní remise, a také byla zaznamenána nízká úmrtnost v souvislosti s terapií (4 %) [Palladini, 2004; Palladini 2007]. Medián doby do progrese pacientů léčených kombinací MDex byl 3,8 roku a medián celkového přežití 5,1 roku. **Terapie MDex byla v minulosti široce akceptovanou léčbou první linie pro pacienty s AL amyloidózou, kteří nejsou vhodnými kandidáty pro provedení ASCT** (úroveň důkazu IIa, stupeň doporučení B). V současnosti lze režim MDex využít v první linii u nemocných s kontraindikací bortezomibu a daratumumabu [Al Hamed, 2021].

14.2. Nežádoucí účinky léčby a selekce nemocných

Terapeuticky problematičtí jsou pacienti s AL amyloidózou a pokročilým kardiálním postižením a obvykle špatně tolerující vyšší dávky dexametazonu. Ovšem snížení dávky ze 40 mg na 20 mg v dny 1–4 cyklu bylo spojeno se signifikantně nižším počtem CR (16 vs. 31 %) [Palladini, 2010]. Podání MDex u pacientů s pokročilým kardiálním postižením nevykazuje dobré výsledky, hematologická léčebná odpověď je udávána pouze 44 % a 26 % pacientů umírá v průběhu léčby [Dietrich, 2010]. Nicméně se zdá, že z léčebné kombinace profitují zejména nemocní ve středním riziku (stádia do IIIa). Palladini at al. uvádí 76 % hematologických odpovědí (31 %) s mediánem přežití 7,3 let pro tuto skupinu nemocných, což je srovnatelné s ASCT. Lze tedy konstatovat, že terapie MDex je bezpečná a efektivní především u pacientů se středním rizikem kardiálního postižení nebo bez kardiálního postižení, avšak není schopna překonat špatnou prognózu nemocných s pokročilým kardiálním postižením [Gatt, 2013; Palladini, 2004].

15. IMUNOMODULAČNÍ LÉKY V TERAPII AL AMYLOIDÓZY

15.1. Thalidomid v léčbě AL amyloidózy

Užití thalidomidu jako monoterapie či v kombinaci s kortikoidy a alkeranem bylo předmětem řady studií. Monoterapie thalidomidem se však neprojevila jako účinná, většinou nebylo dosaženo hematologické odpovědi (0–25 %), v kombinaci s kortikoidy pak s dosažením 48 % hematologické odpovědi. Nicméně terapie byla spojena s nezanedbatelnou nehematologickou toxicitou thalidomidu (až v 65 %), zejména časté byly projevy symptomatické bradykardie a symptomy spojené s neurotoxicitou [Palladini, 2005;

Tab. 16. Přehled některých klinických zkušeností s léčbou AL amyloidózy imunomodulačními látkami.

Autor	Počet hodnocených pacientů	Léčba první linie (%)	Hematologické léčebné odpovědi (RR/CR) % Přežití (OS)	Léčebný postup
Wechalekar, 2007	65	41%	74/21 2leté u 77 %	cyklofosfamid, thalidomid, dexametason
Dispenzieri, 2007	22	43%	43/5 2leté u 50 %	lenalidomid ± dexametason
Palladini, 2012	24	0%	38/0 1leté u 50 %	lenalidomid + dexametason
Moreau, 2010	26	100%	58/23 2leté u 81 %	lenalidomid + dexametason + melfalan
Dispenzieri, 2012	33	0%	48/3 28 měsíců	pomalidomid + dexametason

CR – kompletní remise, OS – celkové přežití, RR – *response rate* čili počet celkových hematologických léčebných odpovědí (CR + VGPR + PR)

Seldin, 2003; Dispenzieri, 2003]. Palladini at al. užil léčebnou kombinaci thalidomidu, alkeranu a dexametasonu ve skupině 22 nemocných s kardiálním postižením [Palladini, 2009]. Míra léčebné hematologické odpovědi dosáhla 36 %, nicméně toxicita nebyla zanedbatelná a pouze 20 % nemocných se dožilo 1 roku. Naopak britská studie referující o kombinaci thalidomidu, cyklofosfamidu a dexametasonu u nově diagnostikovaných pacientů vypovídá o efektivitě režimu s 74% hematologickou odpovědí (21 % CR) a 77% přežitím ve 2 letech [Wechalekar, 2007]. Nicméně i tato kombinace byla spojena s vyšší mírou zejména nehematologické toxicity. Kombinaci thalidomidu, dexametasonu a cyklofosfamidu lze ve vybraných případech zvážit jako iniciální léčebný režim, avšak s vyšším rizikem nežádoucích účinků léčby (úroveň důkazu IIa, stupeň doporučení B). V současné době jsou však režimy s thalidomidem považovány za obsolentní.

15.2. Lenalidomid v léčbě AL amyloidózy

Většina prací referujících o účinnosti lenalidomidu u nemocných s AL amyloidózou bohužel zahrnuje předléčené i nově diagnostikované pacienty, proto i interpretace dat je poměrně složitá. Kombinace lenalidomidu a dexametasonu bývá spojena s 38–47% hematologickou odpovědí (5–16 % CR) a mediánem přežití 1–2 roky u relabujících/refrakterních pacientů [Sanchorawala, 2007b; Palladini, 2012b]. Nicméně terapie u nemocných s AL amyloidózou je často spojena s významnou renální a kardiální toxicitou a celkovou alterací stavu, proto zejména u nemocných s renální nedostatečností či vysokou proteinurií by měla být léčba vedena velmi obezřetně [Specter, 2011]. Léčba bývá navíc spojena i s významným vzestupem v hodnotách kardiálních biomarkerů, zejména natriuretických peptidů, což mimo jiné činí posouzení srdeční orgánové odpovědi velmi problematické [Tapan, 2010]. Ve studii Moreau at al. bylo užito kombinace lenalidomidu, alkeranu a dexametasonu u 26 nemocných s nově diagnostikovanou AL amyloidózou. Celkem 58 % nemocných dosáhlo hematologické odpovědi, vč. 23 % kompletních remisí [Moreau, 2010]. Některé studie se stejným léčebným režimem však referují o nižším procentu léčebných odpovědí. Práce hodnotící kombinaci lenalidomidu, dexametasonu a cyklofosfamidu v souborech z části předléčených pacientů uvádějí přibližně 60 % hematologických odpovědí (5–11 % CR) [Palladini, 2013, Kumar, 2012].

Režimy s lenalidomidem nejsou v současnosti doporučovány v iniciální terapii nemocných s AL amyloidózou, nicméně jsou léčebnou možností pro nemocné refrakterní na režimy s bortezomibem či jiná chemoterapeutika, či pro nemocné s významnou polyneuropatií (úroveň důkazu IIa, stupeň doporučení B). Iniciální dávka je doporučována 15 mg/den. Lék není v ČR v roce 2021 pro léčbu AL amyloidózy registrován a je nutné žádat úhradu.

15.3. Pomalidomid v léčbě AL amyloidózy

Pomalidomid v kombinaci s dexametasonem byl iniciálně testován ve skupině předléčených nemocných v práci z Mayo clinic. Míra léčebných odpovědí dosáhla 41 %, v případě IMID-refrakterních nemocných 43 %. Jednoleté přežití dosahovalo 77 % [Dispenzieri, 2007]. Jiná studie hovoří o 50% léčebné odpovědi [Sanchorawala, 2016]. Palladini at al. ve studii s 28 pacienty s relabující/refrakterní AL amyloidózou uvádí 68 % léčebných odpovědí, vč. 29 % VGPR/CR [Palladini, 2012]. Pomalidomid v kombinaci s kortikoidy není doporučován pro iniciální terapii nemocných s AL amyloidózou (úroveň důkazu IIa, stupeň doporučení B). Lze jej však zvážit u relabujících/refrakterních pacientů v dobré klinické kondici. Lék není v ČR v roce 2021 pro léčbu AL amyloidózy registrován a je nutné žádat úhradu.

Přehled některých klinických zkušeností s léčbou AL amyloidózy imunomodulačními látkami uvádí tab. 16.

16. INHIBITORY PROTEASOMU V LÉČBĚ AL AMYLOIDÓZY

16.1. Bortezomib v léčbě AL amyloidózy

16.1.1. Bortezomib v monoterapii a v kombinaci s dexametasonem

Bortezomib v monoterapii byl prospektivně hodnocen v klinické studii fáze I/II s eskalací dávek a dobrou tolerancí až do dávky 1,6 mg/m^2 1× týdně nebo 1,3 mg/m^2 2× týdně [Comenzo, 2010; Reece, 2011]. Hematologická odpověď byla 39 % (CR 11 %) při nižších dávkách, při dávce 1,6 mg/m^2 1× týdně byla hematologická odpověď 69 % (z toho CR 38 %) a 67 % (z toho CR 24 %) při dávce 1,3 mg/m^2 2× týdně [Comenzo, 2010]. Čas do dosažení léčebné odpovědi byl kratší při dávkovacím schématu 2× týdně, ovšem dávkovací schéma 1× týdně bylo lépe tolerováno. Kombinace bortezomibu a dexamethasonu (BDex) je spojena s vysokým procentem hematologických léčebných odpovědí (80–94 %) [Kastritis, 2007]. Retrospektivní studie 94 pacientů s AL amyloidózou udává hematologickou odpověď 71 %, z toho bylo dosaženo 25 % CR, dříve neléčení pacienti dosáhli CR v 47 % případů [Kastritis, 2010]. Medián doby do dosažení hematologické odpovědi byl 1,7 měsíce. Kombinace bortezomibu a dexametasonu je doporučována v iniciální terapii i léčbě relabujících nemocných s AL amyloidózou.

V případě nemocných s přítomností t(11;14) léčených kombinací bortezomibu a dexametasonu či CyBorD byla zaznamenána nižší míra léčebných odpovědí i celkového přežití. Proto by u těchto nemocných měla být zvážena ASCT (neboť ASCT nepříznivý vliv t(11;14) stírá) či kombinované schéma s alkeranem [Bochtler, 2015; Muchtar, 2017].

16.1.2. Kombinovaná schémata s bortezomibem

V současné době jsou ponejvíce v první linii terapie, ale i u relabujících nemocných doporučována kombinovaná schémata bortezomibu, dexametasonu a alkylačních cytostatik, neboť jsou spojena s nejvyšším procentem nejen hematologických, ale i orgánových odpovědí při akceptovatelné toxicitě (úroveň důkazu IIa, stupeň doporučení B).

Jedna z prvních prací Mikhaela et al. uvádí, že kombinace cyklofosfamidu, bortezomibu a dexamethasonu (CyBorD) vedla k dosažení VGPR/CR u 16 z 17 léčených pacientů [Mikhael, 2012] s minimální toxicitou. I řada dalších prací udává míru hematologické léčebné odpovědi v rozmezí 62–94 % při 17–61 % CR. V současné době největší publikovaný soubor zahrnoval 230 pacientů, kteří obdrželi kombinaci CyBorD, a ve kterém bylo dosaženo 62 % hematologických remisí, z čehož 21 % bylo kompletních [Palladini, 2015]. V této práci však byla identifikována skupina nemocných ve stádiu III Mayo klasifikace s hladinami NT-proBNP nad 8500 pg/ml (tedy stádium IIIb) s výrazně krátkým přežitím a ve které byla zaznamenána 66% míra úmrtí v prvních 12 měsících. Ačkoliv 39 % těchto nemocných vykazovalo hematologickou léčebnou odpověď, bohužel nadále byla u těchto pacientů sledována srdeční progrese onemocnění.

Venner at al. porovnával soubor 69 pacientů léčených režimem CyBorD a 69 nemocných léčených režimem CTD. Léčba režimem CyBorD byla spojena s vyšším procentem kompletních remisí (40 vs. 25 %) a delší dobou do progrese (28 vs 14 měsíců), jednoleté přežití bylo identické pro obě skupiny nemocných (65 vs. 67 %) [Venner, 2014]. **Pokud nelze užít kombinovaný režim s daratumumabem, tak režim CyBorD představuje optimální režim pro indukční terapii před ASCT s ohledem na plánovaný bezpečný a dostatečný sběr periferních kmenových buněk.**

V současnosti existuje jediná randomizovaná studie porovnávající kombinaci bortezomibu, alkeranu a dexametasonu (BMDex) s alkeranem a dexametasonem (MDex). Režim BMDex byl spojen s rychlejším efektem terapie, vyšším počtem hematologických odpovědí (81 vs. 57 %) i větší hloubkou odpovědi (CR/VGPR 64 vs. 39 %) a s prodloužením celkového přežití (medián nedosažen vs. 34 měsíců). Míra orgánové léčebné odpovědi byla u hodnocených nemocných stejná. **Režim Mdex byl naopak spojen s nižší toxicitou [Kastritis, 2016; Kastritis, 2020]. Režim BMDex je považován za standard pro nově diagnostikované pacienty s AL amyloidózou, kteří nejsou referováni k ASCT a u kterých není možné užít režim s daratumumabem** [Muchtar, 2021, Al Hamed, 2021] (úroveň důkazu Ib, stupeň doporučení A).

Přehled některých klinických studií s bortezomibem u pacientů s AL amyloidózou uvádí tab. 17.

16.1.3. Nežádoucí účinky léčby

Nežádoucí účinky terapie bortezomibem jsou popisovány u 30 % nemocných, nejčastěji se jedná o retenci tekutin, hypotenzi, projevy polyneuropatie periferní či viscerální a gastrointestinální obtíže [Kastritis, 2010]. V současnosti jsou jako u mnohočetného myelomu preferovány režimy s týdenním podáváním bortezomibu. Sidana at al. prokázal podobnou účinnost a nižší míru neuropatií u ALA při subkutánním podání bortezomibu jedenkrát týdně ve srovnání s jinými schématy režimů na bázi bortezomibu [Sidana, 2017]. U fragilních nemocných lze zvážit redukci dávky na 1 mg/m^2. Stejně jako v případě mnohočetného myelomu je doporučována profylaxe antivirotiky proti infekci virem varicella zoster.

16.2. Ixazomib a carfilzomib v léčbě AL amyloidózy

Ixazomib představuje novou generaci proteasomového inhibitoru s plně perorálním podáním. Stejně jako v případě mnohočetného myelomu, kde prokázal účinnost zejména v kombinacích, byl testován i u AL amyloidózy. Výsledky studie fáze III hodnotící ixazomib s dexametazonem vs. volba lékaře (MDex, cyklofosfamid, thalidomid, lenalidomid) u relabující/refrakterní AL amyloidózy referují o 53 vs. 51 % hematologických

Tab. 17. Přehled některých klinických zkušeností s léčbou AL-amyloidózy bortezomibem v monoterapii nebo v kombinaci s dalšími léky.

Autor	Počet hodnocených pacientů	Léčba první linie (%)	Hematologické léčebné odpovědi	Léčebný postup
Kastritis, 2007	16	61 %	**CR = 7 z 16 (44 %)** RR = 15 z 16 (94 %)	bortezomib 1,3 mg/m² den 1, 4, 8 a 11 ve 21denním cyklu + dexametazon, medián intervalu do remise 0,9 měsíce
Kastritis, 2010	93	19 %	**CR = 23 z 93 (25 %)** RR = 67 z 93 (72 %) První linie léčby: **CR = 47 %,** RR = 81 % Druhá a další linie: CR = 20 % RR = 68 %	bortezomib 1,3 mg/m² den 1, 4, 8 a 11 ve 21denním cyklu + dexametazon, medián intervalu do remise 1,7 měsíce
Reece, 2011	67	4 % dávka 1,6 mg/m² n = 16 pac. dávka 1,3 mg/m² n = 33 pac. dávka < 1,3 mg/m² n = 18 pac.	**1× týdně 1,6 mg** CR = 6 z 16 (37 %) RR = 11 z 16 (69 %) **2× týdně 1,3 mg** CR = 8 z 33 (24 %) RR= 22 z 33 (66,7 %) **Nižší dávky** CR = 2 z 18 (11 %) RR = 7 z 18 (38,9 %) Roční PFS 72,2 (1,6 mg/m2) vs. 74,6 (1,3 mg/m²)	Druhá a další linie: Monoterapii bortezomib 1,3 mg/m² 2× týdně, 1, 4, 8 a 11 den ve 28denních cyklech vs. 1,6 mg/m² 1× týdně 1, 8, 15, 22 v 35denních cyklech Medián intervalu do maximální léčebné odpovědi byl 3,2 měsíce při aplikaci 1× týdně a 1,2 měsíce při aplikaci 2× týdně Toxicita vyšší při režimu 2× týdně (u 79 %) než při režimu 1× týdně (u 50 %)
Mikhael, 2012	17	60 %	CR 12 ze 17 (70 %) RR 16 ze 17 (94 %)	cyklofosfamid 300 mg/m² a dexametazon 40 mg 1× týdně + bortezomib 1,5 mg/m² 1× týdně nebo 1,3 mg/m² 2× týdně
Venner, 2012	43	47 %	CR = 18 ze 43 (39,5 %) RR = 31 u 43 (71,0 %) (pacienti, kteří měli léčbu v rámci 1. linie, měli CR 65 %) pac. s léčbou 2. a další linie jen 22 %	bortezomib 1,0 se zvýšením na 1,3 mg/m² při dobré toleranci, den 1, 4, 8, a 11; cyklofosfamid 350 mg/m² p.o. den 1, 8, 15 a dexametazon 20 mg p.o. 1, 4, 8 a 15 den a při dobré toleranci zvýšeno na 2 dny po sobě
Kastritis, 2016, 2020	53/57	100 %	CR/VGPR = 64 vs. 39 % RR = 81 vs. 57 %	bortezomib, melfalan, dexametason vs. melfalan, dexametason. bortezomib 1,3 mg/m² den 1., 4., 8. a 11. první 2 cykly, poté 1., 8., 15. a 22. den melfalan 0,22 mg/kg 1.–4. den dexametason 40 mg 1.–4. den

CR – kompletní remise, PFR – *progression free survival* neboli délka přežití bez progrese, RR – *response rate* čili počet léčebných odpovědí (CR + VGPR + PR), VGPR – velmi dobrá parciální remise

odpovědí, přičemž míra CR byla 26, resp. 18 %. V rameni s ixazomibem byla rovněž zaznamenána delší doba do těžkého orgánového selhání či úmrtí (34,8 vs. 26,1 měsíců). Míra celkové léčebné odpovědi byla vyšší u nemocných, kteří nebyli předléčeni bortezomibem (63 vs. 41 %). Toxicita léčby byla akeptovatelná [Sanchorawala, 2017; Dispenzieri, 2021]. Studie fáze II hodnotila ixazomib v kombinaci s p.o. cyklofosfamidem a dexametasonem u 35 nemocných s nově diagnostikovanou ALA (studie nezahrnovala nemocné s těžkým orgánovým postižením). Celková hematologická odpověď dosáhla 57 %, přičemž CR bylo dosaženo u 14 %, VGPR u 26 % a PR u 17 % pacientů. Nežádoucí účinky léčby stupně 3 a vyšší byly zaznamenány u 41 % pacientů, přičemž nejčastěji se jednalo o průjem, slabost a hematologickou toxicitu [Muchtar, 2020]. Identicky, jako u mnohočetného myelomu, byla studována kombinace ixazomibu, lenalidomidu a dexametazonu ve skupině 40 nemocných s relabující ALA. Kompletní remise byla zaznamenána u 25,6 %, VGPR u 20,5 % a PR u 18 % nemocných. Kardiální a renální odpověď byla zaznamenána u 5,6 % resp. 13,3 %

nemocných. Medián přežití byl 29,1 měsíců. Nejčastějšími nežádoucími účinky byly infekce, retence tekutin a srdeční arytmie [Cohen, 2020]. **Ixazomib s dexametazonem a ev. cyklofosfamidem je indikován v léčbě nemocných s relabující/refrakterní amyloidózou a u nemocných v 1. linii terapie s preexistující neuropatií, kteří nejsou vhodní k terapii bortezomibem** (úroveň důkazu IIa, stupeň doporučení B).

Carfilzomib, jako další z nových typů proteasomových inhibitorů, je rovněž testován i u AL amyloidózy. Cohen at al. hodnotili kombinaci carfilzomibu a dexametasonu ve skupině 28 nemocných s relabující/refrakterní AL amyloidózou. Hematologické odpovědi bylo dosaženo u 63 % nemocných s 21 % orgánových odpovědí. Nicméně léčba byla spojena s vysokým výskytem závažných komplikací, zejména kardiálních [Cohen, 2016]. Manwani at al. hodnotili carfilzomib v kombinaci s dexametazonem u 5 nemocných s nově diagnostikovanou ALA a přítomnou autonomní a periferní neuropatií. U 3/5 pacientů bylo dosaženo CR, u 2/5 nemocných VGPR. U žádného z nemocných nedošlo ke zhoršení srdečních funkcí [Manwani, 2019]. Další studie s carfilzomibem v současnosti probíhají.

17. DARATUMUMAB V LÉČBĚ AL AMYLOIDÓZY

Monoklonální antiCD38 protilátka daratumumab je v současnosti používána u relabujících/refrakterních pacientů s mnohočetným myelomem. Milníkem v terapii nemocných s nově zjištěnou ALA se staly výsledky randomizované studie fáze 3 Andromeda, porovnávající subkutánní podání daratumumabu CyBorD proti CyBorD. Do studie byli zařazeni pacienti s nově diagnostikovanou ALA, stádia I-IIIa, randomizováni 1 : 1. Nemocní ve zkušebním rameni byli indikováni k podání 6 cyklů daratumumab-CyBorD s následnou monoterapií daratumumabem do doby progrese, intolerance či celkové délky 24 měsíců. V současnosti jsou k dispozici výsledky od 388 zařazených pacientů s mediánem sledování 11,4 měsíců. Celková léčebná odpověď byla 91,8 % ve zkušebním rameni oproti 76,7 % v rameni kontrolním, přičemž míra VGPR/CR byla 78,5 vs. 49,2 % (četnost samotné CR byla 53,3 vs. 18,1 %). Srdeční a renální odpověď byla registrována u 41,5 vs. 22,2 %, resp. 53 vs. 23,9 %. Nemocní ve zkušebním rameni měli nižší riziko fatálního selhání orgánů, hematologické progrese či úmrtí (0,58; 95% CI, 0,36–0,93; p = 0,02). Nejčastějšími nežádoucími účinky stupně 3 a 4 ve zkušebním rameni byly lymfopenie (13 %), pneumonie (7,8 %), srdeční selhání (6,2 %) a průjem (5,7 %). Na podkladě výsledků studie Andromeda byla kombinace daratumumab-CyBorD schválena ve Spojených státech i v Evropské únii jako inciální léčba pro nemocné s nově diagnostikovanou ALA, stádia I-IIIA. **Režim daratumumab-CyBorD je indikován jako terapie první linie pro nemocné s nově diagnostikovanou ALA** (úroveň důkazu Ib, stupeň doporučení A) [Palladini, 2020; Kastritis, 2021b].

V případě konsolidační terapie, recentní práce Kastritis at al. referuje o užití měsíční (4 aplikace po týdnu) konsolidace daratumumabem u nemocných, kteří nedosáhli CR po konvenční léčbě CyBorD. Dodatečné dosažení CR bylo zaznamenáno u 32 % nemocných [Kastritis; 2021a].

V případě nemocných s relabovanou/refrakterní ALA byla rovněž publikována řada prací dokazující efekt daratumumabu v monoterapii či kombinační léčbě. Ve studii fáze II, Sanchorawala at al. léčili 22 nemocných daratumumabem v monoterapii. Celková hematologická léčebná odpověď byla 96 %, přičemž míra ≥ VGPR byla 86 %. Kardiální a renální orgánová odpověď byla zaznamenána u 50, resp. 67 % nemocných [Sanchorawala, 2020]. Roussel at al. hodnotili efekt monoterapie daratumumabem u 40 nemocných. Míra léčebné odpovědi ≥ VGPR byla u 48 % nemocných, kardiální a renální odpověď byla zaznamenána u 25, resp. 31 % nemocných [Roussel, 2020]. Kaufman at al. referuje o výborném efektu terapie ve skupině 25 nemocných s relabující/refrakterní AL amyloidózou, kdy hematologické odpovědi bylo dosaženo u 76 % nemocných, přičemž procento CR dosahovalo 36 %. Terapie byla dobře tolerována i u nemocných se srdečním postižením a medián dosažení léčebné odpovědi představoval jeden měsíc [Kaufman, 2017]. Kimmich at al. hodnotili 168 nemocných léčených kombinací daratumumabu a dexametazonu (106) a daratumumabu, bortezomibu a dexametazonu (62). Léčebná odpověď ≥ VGPR byla zaznamenána u 48 a 55 %, míra srdeční léčebné odpovědi byla 22 a 26 % [Kimmich, 2020]. **Daratumumab v monoterapii či kombinovaných schématech je indikován u nemocných s refrakterní/relabující ALA** (úroveň důkazu IIa, stupeň doporučení B).

18. VENETOCLAX V LÉČBĚ AL AMYLOIDÓZY

Venetoclax je perorální inhibitor BCL-2 indukující apoptózu nádorových buněk a je užíván v léčbě nemocných s chronickou lymfocytární leukémií a non-Hodgkinovými lymfomy. Je známo, že ~ 50 % nemocných s ALA je nositeli t(11;14) a současně je známo, že tito nemocní hůře reagují na léčbu bortezomibem. Proto i venetoclax je využíván v léčbě nemocných s ALA s přítomnou t(11;14). Sidiqi at al. hodnotili efekt venetoclaxu v monoterapii či kombinaci s dexametazonem a ev. bortezomibem u 11 nemocných s relabující/refrakterní amyloidózou. U 8 nemocných bylo možno hodnotit efekt terapie, přičemž 4 nemocní dosáhli CR, 3 nemocní VGPR a jeden nemocný na terapii neodpověděl. Míra léčebné dopovědi byla tedy 88 %. U žádného nemocného nebyl zaznamenán syndrom nádorového rozpadu, nejčastějším nežádoucím účinkem léčby byly dyspepsie [Sidiqi, 2020]. V další, větší retrospektivní studii bylo hodnoceno 43 nemocných s refrakterní/relabující ALA léčených režimy s venetoclaxem. V souboru bylo 31 nemocných nositeli t(11;14), u 11 naopak

Tab. 18. Doporučené léčebné kombinace pro relabující/refrakterní nemocné [Sidiqi,2021; Al Hamed, 2021].

opakovaná léčba iniciálním režimem, pokud relaps ≥ 2 roky a pokud byl spojen s dosažením léčebné odpovědi
daratumumabem nepředléčení – daratumumab monoterapi ev. v kombinaci
nemocní nonrefrakterní na bortezomib – režim na bázi bortezomibu (VD, CyBorD, BMDex)
nemocní nonrefrakterní na bortezomib s polyneuropatií – ixazomib, ixazomib + cyklofosfamid
bortezomib refrakterní nemocní – lenalidomid, pomalidomid (bendamustin)
nemocní nepředléčení alkylačními látkami – MDex, (ASCT)
nemocní s prokázanou t(11;14) – venetoclax

ASCT – autologní transplantace, BMDex – bortezomib, melfalan, dexametason, CyBorD – cyklofosfamid, bortezomib, dexametason, MDex – melfalan, dexametason, VD – bortezomib, dexametazon

translokace prokázána nebyla. Pacienti s t(11;14) měli vyšší míru celkové léčebné odpovědi (81 vs. 40 %) i vyšší míru VGPR/CR odpovědí (78 vs. 30 %). Medián přežití nebyl u pacientů s t(11;14) dosažen, oproti 6,7 měsíců ve druhé skupině. Orgánová léčebná odpověď byla zaznamenána v 38 %, zejména u nemocných s t(11;14). Nežádoucí účinky léčby stupně 3 a vyšší byly zaznamenány u 19 % pacientů, přičemž v 7 % se jednalo o infekční komplikace [Premkumar, 2021]. Efekt venetoclaxu u relabovaných nemocných s ALA a t(11;14) byl potvrzen i dalšími pracemi [Gounot, 2021; Nahi, 2021]. **Venetoclax je možno užít v terapii relabujících/refrakterních ALA nemocných s t(11;14)** (úroveň důkazu IIa, stupeň doporučení B).

19. DOXYCYKLIN V LÉČBĚ AL AMYLOIDÓZY

Mezi léky interferujícími s formací amyloidových depozit patří antibiotikum doxycyklin. Preklinické studie prokázaly, že doxycyklin dokáže přerušit amyloidové fibrily u AL i transthyretinové amyloidózy. Wechalekar at al. v retrospektivní studii prokázal, že přidání doxycyklinu (100 mg 2× denně po jídle) k terapii u nemocných s kardiální amyloidózou vedlo k redukci časné mortality, k vyšší četnosti léčebných odpovědí (≥ PR 93 vs. 59 %) a delšímu přežití (medián nedosažen vs. 13 měsíců vůči kontrolní skupině). Nemocní léčení doxycyklinem měli rovněž lepší kardiální odpověď (60 vs. 18 %) [Wechalekar, 2015b, 2017]. Nicméně recentní prospektivní randomizovaná studie hodnotící kombinaci doxycyklinu a režimu CyBorD vůči CyBorD přínos doxycyklinu neprokázala [Shen, 2021]. Další prospektivní studie s doxycyklinem však probíhají. V současnosti by tedy doxycyklin měl být zvážen jako součást iniciální terapie a antimikrobní profylaxe.

20. LÉČBA RELABUJÍCÍCH A REFRAKTERNÍCH PACIENTŮ

Tabulka 18 shrnuje doporučení pro léčbu relabujících a refrakterních nemocných. U relabující/refrakterní AL amyloidózy může být léčba opakovaná (zvláště pokud byla dříve účinná, dobře tolerovaná a délka do další progrese je klinicky významná) nebo může být zvážena léčba i jinými preparáty. K dispozici jsou data ze studií fáze II. Mezi léky s efektem u relabujících nemocných patří např. bendamustin [Lagos, 2016, Milani, 2018;]. V léčbě relapsu je opět preferována léčba v klinických studiích, pokud jsou dostupné [Dispenzieri, 2015; Palladini, 2016].

21. PERSPEKTIVY V LÉČBĚ AL AMYLOIDÓZY

Řada dalších molekul se v současnosti jeví jako perspektivní v terapii AL amyloidózy a jejich účinek je prověřován ve studiích fáze I/II. Řada monoklonálních protilátek je cílena na amyloidová depozita.

Mezi první patřila monoklonální protilátka NEOD001, která se cíleně vázala na protofilamenta a fibrily tvořené lehkými řetězci imunoglobulinu a které byly následně odstraňovány fagocytózou. Iniciální práce fáze I/II hovořila o 60 % orgánových odpovědí [Gertz, 2016]. Nicméně studie fáze III byla na jaře roku 2018 zastavena. Další a klinické zkoušení protilátky probíhá omezeně.

Jiný princip představuje léčba cílená proti SAP (sérová amyloidová P komponenta), proteinu, jenž je součástí všech typů amyloidových depozit a chrání amyloidová depozita proti degradaci. Pepys at al. prokázali, že molekula CPHPC dokáže redukovat cirkulující hladiny SAP a následná aplikace anti-SAP monoklonální protilátky (dezamizumab) vede k indukci makrofágové odpovědi a odstraňování tkáňových amyloidových depozit [Bodin, 2010]. Pilotní studie prokázala překvapivé výsledky a v současnosti probíhají klinická hodnocení u léčených nemocných i u nemocných po proběhlé terapii [Richards, 2015].

Poslední zkoušenou protilátkou je CAEL-101 – protilátka IgG1 reagující s fibrilami lehkých řetězců imunoglobulinu s následnou resorpcí amyloidových depozit. Iniciální studie fáze 1a/b zahrnovala 27 nemocných s perzistujícím orgánovým postižením a léčebné schéma obsahovalo 4 aplikace protilátky v týdenních intervalech. Orgánová léčebná odpověď byla zaznamenána u 63 % nemocných, zejména těch se srdečním postižením [Edwards, 2021]. Studie fáze II hodnotící bezpečnost a toleranci CAEL-101 byla v kombinaci s režimem CyBorD

Tab. 19. Podpůrná terapie u nemocných s AL amyloidózou [upraveno dle Dispenzieri, 2015; Palladini, 2016].

diuretika – srdeční selhání, renální selhání, nefrotický syndrom
amiodaron – arytmie (digoxin kontraindikován, jiná antiarytmika s opatrností)
antikoagulace – arytmie, intrakardiální trombus, nefrotický syndrom
midodrin – ortostatická hypotenze při vegetativní dysfunkci
hydrokortison – insuficience nadledvin
nutriční péče
náhrada funkce ledvin
orgánová transplantace ve vybraných případech
psychologická péče, rehabilitace

u 13 nemocných s postižením srdce a ledvin. Studie prokázala dobrou toleranci terapie, u hodnotitelné kohorty nemocných i orgánové léčebné odpovědi. Nábor do studie fáze III v současné době probíhá [Khouri, 2020].

22. TRANSPLANTACE SRDCE, PŘÍPADNĚ JINÝCH ORGÁNŮ, NÁSLEDOVANÁ VYSOKODÁVKOVANOU CHEMOTERAPIÍ S AUTOLOGNÍ TRANSPLANTACÍ KRVETVORNÝCH BUNĚK

Těžce poškozené srdce je kontraindikací vysokodávkované chemoterapie. Ale i konvenční léčba, obsahující vysoké dávky dexametazonu, která obvykle způsobuje retenci tekutin, nemusí být proveditelná při závažném poškození srdce. Pokud jde o mladšího nemocného a ostatní orgány nejsou kriticky poškozeny, tak je možné zvážit iniciální transplantaci srdce (úroveň důkazu IV, stupeň doporučení C). Tím se výrazně zlepší celková zdatnost, a pak je možno použít vysokodávkovanou chemoterapii s podporou ASCT s cílem eradikovat patologický klon plazmocytů. V literatuře lze nalézt četné popisy menších skupin nemocných, které dokládají přínos provedení orgánové transplantace nejvíce poškozeného orgánu (tedy nejen srdce) následované léčbou amyloidózy [Adam, 2013; Gatt, 2013]. Podstatné je, aby pacient byl v celkově dobrém stavu a měl amyloidózou závažně poškozen pouze jeden orgán, který je nahrazen orgánem transplantovaným.

U vybraných nemocných s izolovaným renálním postižením a celkově limitovaným onemocněním lze zvážit provedení transplantace ledviny (úroveň důkazu IV, stupeň doporučení C). Provedení transplantace ledviny, jako náhrady vlastního selhávajícího orgánu, je doporučováno po dosažení kompletní hematologické remise onemocnění, nejčastěji v návaznosti na proběhlou ASCT. Pětileté přežití nemocných je udáváno v rozmezí 67–78 % [Dispenzieri, 2015].

Transplantace jater v případě AL amyloidózy není doporučována, prognóza nemocných je krajně nepříznivá, 5leté přežití je udáváno ve 22 % (úroveň důkazu IV, stupeň doporučení C) [Dispenzieri, 2015].

23. PODPŮRNÁ PÉČE PŘI LÉČBĚ AL AMYLOIDÓZY

Systémová AL amyloidóza je nejen hematologické, ale zejména multiorgánové postižení a nemocní jsou zpravidla postiženi zhoršením či selháním funkcí jednoho a více tělesných orgánů. Nejen v diagnostice, ale i během vedení terapie je nutná spolupráce s odborníky z jiných oborů. Nejčastější spolupracující specialisté jsou z oboru kardiologie, nefrologie, neurologie, nutriční péče a mnoho dalších. Je více než vhodné, aby při specilizovaných centrech působil multidisciplinární tým lékařů se zaměřením na problematiku amyloidóz, neboť jak bylo výše řečeno, amyloidózy představují relativně vzácnou skupinu onemocnění a bylo by vhodné péči o pacienty svěřit do rukou odborníků.

Tabulka 19 částečně shrnuje specifickou farmakologickou a nefarmakologickou podpůrnou péči o nemocné s AL amyloidózou [Dispenzieri, 2015; Palladini, 2016].

24. DOPORUČENÍ PRO LÉČBU AL AMYLOIDÓZY

- Principem léčby je eliminace patologického klonu se zastavením produkce amyloidogenních lehkých řetězců, redukcí jejich sérových hladin s cílem dosažení alespoň velmi dobré parciální hematologické remise (úroveň důkazu IIa, stupeň doporučení B).
- Dosažení hematologické léčebné odpovědi je podmínkou pro zlepšení funkce postižených orgánů a dosažení tzv. orgánové léčebné odpovědi (úroveň důkazu IIa, stupeň doporučení B).
- Léčba je volena individuálně s využitím *„risk-adapted"* strategie (úroveň důkazu IV, stupeň doporučení C).
- Pouze část nemocných s AL amyloidózou splňující výběrová kritéria je možno bezpečně léčit vysokodávkovanou terapií s podporou autologního štěpu, tito nemocní s nízkou mírou orgánového postižení z této terapie profitují (úroveň důkazu IIa, stupeň doporučení B).
- Režim daratumumab-CyBorD je indikován jako terapie první linie pro nemocné s nově diagnostikovanou ALA (úroveň důkazu Ib, stupeň doporučení A)
- Režim BMDex je považován za standard pro nově diagnostikované pacienty s AL amyloidózou, kteří nejsou referováni k ASCT a u kterých není možné užít režim s daratumumabem (úroveň důkazu Ib, stupeň doporučení A).
- Kombinovaná schémata s bortezomibem jsou vhodnými léčebnými režimy pro všechny nově diagnostikované nemocné, bez ohledu na to, zda jsou či nejsou vhodnými kandidáty vysokodávkované terapie (úroveň důkazu IIa,

stupeň doporučení B). Kombinovaná schémata s bortezomibem jsou vhodnými léčebnými režimy pro relabující nemocné (úroveň důkazu IIa, stupeň doporučení B).

- Ixazomib s dexametazonem a ev. cyklofosfamidem je indikován v léčbě nemocných s relabující/refrakterní amyloidózou a u nemocných v 1. linii terapie s preexistující neuropatií, kteří nejsou vhodní k terapii bortezomibem (úroveň důkazu IIa, stupeň doporučení B).
- Daratumumab v monoterapii či kombinovaných schématech je indikován u nemocných s refrakterní/relabující ALA (úroveň důkazu IIa, stupeň doporučení B).
- Schémata s imunomodulačními látkami jsou indikována u relabujících/refrakterních nemocných (úroveň důkazu IIa, stupeň doporučení B).
- Venetoclax je možno užít v terapii relabujících/refrakterních ALA nemocných s prokázanou t(11;14) (úroveň důkazu IIa, stupeň doporučení B).
- Multioborová spolupráce při péči o nemocné s AL amyloidózou je naprosto nezbytná

LITERATURA PRO LÉČEBNOU ČÁST

- Adam Z, Ščudla V, Krejčí M, at al. Léčba AL amyloidózy v roce 2012, přínos nových léků (bortezomibu, thalidomidu a lenalidomidu). Přehled publikovaných klinických studií. Vnitřní Lék. 2013;59:37–58.
- Al Hamed, Bazarbachi AH, Bazarbachi A, Malard F, Harousseau J-L, Mohty M. Comprehensive review of AL amyloidosis: some practical recommendations. Blood Cancer J. 2021;11:97.
- Bodin K, Ellmerich S, Kahan MC, at al. Antibodies to human serum amyloid P component eliminate visceral amyloid deposits. Nature. 2010;468(7320):93–97.
- Bochtler T, Hegenbart U, Kunz C, at al. Translocation t(11;14) is associated with adverse outcome in patients with newly diagnosed AL amyloidosis when treated with bortezomib-based regimens. J Clin Oncol. 2015;33(12):1371–1378.
- Cibeira MT, Sanchorawala V, Seldin DC, at al. Outcome of AL amyloidosis after high--dose melphalan and autologous stem cell transplantation: long-term results in a series of 421 patients. Blood. 2011;118: 4346–4352.
- Cohen AD, Landau H, Scott EC, at al. Safety and efficacy of carfilzomib (CFZ) in previously-treated systemic light-chain (AL) amyloidosis. Blood. 2016;128:645.
- Cohen AD, Sharpley F, Gillmore JD, at al. Use of ixazomib, lenalidomide and dexamethasone in patients with relapsed amyloid light-chain amyloidosis. Br J Haematol. 2020;189(4):643–649.
- Comenzo RL, Vosburgh E, Falk RH, at al. Dose--intensive melphalan with blood stem-cell support for the treatment of AL (amyloid light-chain) amyloidosis: survival and responses in 25 patients. Blood. 1998;91:3662–3670.
- Comenzo RL, Hegenbart U, Sanchorawala W, at al. High rates of overall and complete hematologic response in a prospective phase ½ study of weeky and twice weekly bortezomib in relapsed AL amyloidosis. Amyloid. 2010;17:83–84.
- Comenzo RL, Reece D, Palladini G, at al. Consensus guidelins for the conduct and reporting of clinical trials in systemic light-chain amyloidosis. Leukemia. 2012;26:2317–2325.
- Dhopdapkar M, Jagannath S, Vesole D, at al. Treatment of AL-amyloidosis with dexamethasone plus alpha interferon. Leuk Lymphoma. 1997;27:351–356.
- Dietrich S, Schönland SO, Benner A, at al. Treatment with intravenous melphalan and dexamethasone is not able to overcome the poor prognosis of patients with newly diagnosed systemic light chain amyloidosis and severe cardiac involvement. Blood. 2010;116(4): 522–528.
- Dispenzieri A, Lacy M, Rajkumar S, at al. Poor tolerance to high doses of thalidomide in patients with primary systemic amyloidosis. Amyloid. 2003;10:257–261.
- Dispenzieri A, Buadi F, Kumar SK, at al. Treatment of immunoglobulin light chain amyloidosis: Mayo stratification of myeloma and risk-adapted (mSMART) consensus statement. Mayo Clin Proc. 2015;90(8):1054–1081.
- Dispenzieri A, Lacy M, Zeldenrust S, at al. The activity of lenalidomide with or without dexamethasone in patiens with primary systemic amyloidosis. Blood. 2007;109:465–470.
- Dispenzieri A, Kastritis E, Wechalekar AD, at al. A randomized phase 3 study of ixazomib–dexamethasone versus physician's choice in relapsed or refractory AL amyloidosis. Leukemia. 2021;36:225–235.
- D'Souza A, Dispenzieri A, Wirk B, at al. Improved outcomes after autologous hematopoietic cell transplantation for light chain amyloidosis: A center for international blood and marrow transplant research study. J Clin Oncol. 2015;33(32):3741–3749.
- Edwards CV, Rao N, Bhutani D, at al. Phase 1a/b study of monoclonal antibody CAEL-101 (11-1F4) in patients with AL amyloidosis. Blood. 2021;138(25):2632–2641.
- Gavriatopoulou M, Musto P, Caers J, at al. European myeloma network recommendations on diagnosis and management of patients with rare plasma cell dyscrasias. Leukemia. 2018;32(9):1883–1898.
- Gertz M, Lacy M, Dispenzieri A, at al. Risk-adjusted manipulation of melphalan dose before stem cell transplantation in patients with amyloidosis is associated with a lower response rate. Bone Marrow Transplantation. 2004;34:1025–1031.
- Gertz MA, Comenzo R, Falk RH, at al. Definition of organ involvement and treatment response in immunoglobulin light chain amyloidosis. A consensus opinion from the 10th international symposium on amyloid and amyloidosis. Amer J Hematol. 2005;79:319–328.
- Gertz MA, Lacy MQ, Dispenzieri A, at al. Effect of hematologic response on outcome of patients undergoing transplantation for primary amyloidosis: importance of achieving a complete response. Haematologica. 2007;92(10):1415–1418.
- Gertz MA. I dont know how to treat amyloidosis. Blood. 2010;116:507–508. (Gertz, 2010a)
- Gertz MA, Merlini G. Definition of organ involvement and response to treatment in AL amyloidosis: an updated consensus opinion. Amyloid. 2010;17(Suppl 1):48–49. (Gertz, 2010b)
- Gertz MA, Landau H, Comenzo RL, at al. First--in-human phase I/II study of NEOD001 in patients with light chain amyloidosis and persistent organ dysfunction. J Clin Oncol. 2016;34(10):1097–1103.
- Hájek R, Maisnar V, Krejčí M, at al. Diagnostika a léčba mnohočetného myelomu. Transfuze Hematol Dnes. 2018;24(Suppl):1–157.
- International Myeloma Working Group: Criteria for the classification of monoclonal gammopathies, multiple myeloma and releated disorders: a report of the International Myeloma Working Group. Brit J Haematol. 2003;121:749–757.
- Jaccard A, Moreau P, Leblond V, at al. High--dose melphalan versus melphalan plus dexamethasone for AL amyloidosis. N Engl J Med. 2007;357:83–93.
- Kastritis E, Anagnostopoulos A, Roussou M, at al. Treatment of light chain (AL) amyloidosis with the combination of bortezomib and dexamethasone. Haematologica. 2007;92:1351–1358.
- Kastritis E, Wechalekar E, Dimopoulos M, at al. Bortezomib with or without dexamethasone in primary systemic (light chain) amyloidosis. J Clin Oncol. 2010;28:1031–1037.
- Kastritis E, Leleu X, Arnulf B, at al. A randomized phase III trial of melphalan and dexamethasone (MDex) versus bortezomib, melphalan and dexamethasone (BMDex) for untreated patients with AL amyloidosis. Blood. 2016;128:646.
- Kastritis E, Leleu X, Arnulf B, at al. Bortezomib, melphalan, and dexamethasone for light chain amyloidosis. J Clin Oncol. 2020;38: 3252–3260.

- Kastritis E, Rousakis P, Kostopoulos IV, at al. Consolidation with a short course of daratumumab in patients with AL amyloidosis or light chain deposition disease. Amyloid. 2021;1:1–8. (Kastritis, 2021a)
- Kastritis E, Palladini G, Minnema MC, at al. Daratumumab-based treatment for immunoglobulin light-chain amyloidosis. N Engl J Med. 2021;385:46–58. (Kastritis, 2021b)
- Kaufman GP, Schrier SL, Lafayette LA, at al. Daratumumab yields rapid and deep hematologic responses in patients with heavily pretreated AL amyloidosis. Blood. 2017;130:900–902.
- Khouri J, Anwer F, Samaras CJ, at al. Safety, tolerability and efficacy of Cael-101 in AL amyloidosis patients treated on a phase 2, open-label, dose selection study to evaluate the safety and tolerability of Cael-101 in patients with AL amyloidosis. Blood. 2020;136:21.
- Kimmich CR, Terzer T, Benner A, at al. Daratumumab for systemic AL amyloidosis: prognostic factors and adverse outcome with nephrotic-range albuminuria. Blood. 2020;135(18):1517–1530.
- Kumar SK, Hayman SR, Buadi FK, at al. Lenalidomide, cyclophosphamide and dexamethasone (CRd) for light chain amyloidosis: long term results from a phase 2 trial. Blood. 2012;112:4860–4867.
- Kyle RA, Gertz MA, Greipp PR, at al. A trial of three regimens for primary amyloidosis: Colchicine alone, melphalan and prednisone, and melphalan, prednisone, and colchicine. N Engl J Med. 1997;336:1202–1207.
- Kyle RA, Rajkumar SV. Criteria for diagnosis, staging, risk stratification and response assessment of multiple myeloma. Leukemia. 2009;23:3–9.
- Lagos GG, Lentzsch S, Comenzo RL, at al. Final results of a phase 2 study of bendamustine in combination with dexamethasone in patients with previously treated systemic light-chain (AL) amyloidosis. Blood. 2016;128:4523.
- Landau H, Hassoun H, Rosenzweig MA, at al. Bortezomib and dexamethasone consolidation following risk-adapted melphalan and stem cell transplantation for patients with newly diagnosed light-chain amyloidosis. Leukemia. 2013;27(4):823–828.
- Manwani R, Mahmood S, Sachchithanantham S, at al. Carfilzomib is an effective upfront treatment in AL amyloidosis patients with peripheral and autonomic neuropathy. Br J Haematol. 2019;187(5):638–641.
- Merlini G, Stone MJ. Dangerous small B-cell clones. Blood. 2006;108:2520–2530.
- Mikhael JR, Schuster SR, Jimenez-Zepeda VH, at al. Cyclophosphamide-bortezomib-dexamethasone (CyBorD) produces rapid and complete hematologix response in patients with AL amyloidosis. Blood. 2012;119:4391–4394.
- Milani P, Schönland S, Merlini G, at al. Treatment of AL amyloidosis with bendamustine: a study of 122 patients. Blood. 2018;132:1988–1991.
- Moreau P. Autologous stem cell transplantation for AL amyloidosis: a standard therapy? Leukemia. 1999;13:1929–1931.
- Moreau P, Jaccard A, Benboubker L, at al. Lenalidomide in combination with melphalan and dexamethasone in patiens with newly-diagnosed AL amyloidosis: a multicenter phase ½ dose escalation study. Blood. 2010;116:4777–4782.
- Muchtar E, Dispenzieri A, Gertz MA, at al. Treatment of AL amyloidosis: Mayo stratification of myeloma and risk-adapted therapy (mSMART) consensus statement 2020 update. Mayo Clin Proc. 2021;96(6):1546–1577.
- Muchtar E, Gertz MA, Laplant B, at al. Phase 2 trial of ixazomib, cyclophosphamide and dexamethasone for treatment of previously untreated light chain amyloidosis. Blood. 2020;136:52–53.
- Muchtar E, Dispenzieri A, Kumar SK, at al. Interphase fluorescence in situ hybridization in untreated AL amyloidosis has an independent prognostic impact by abnormality type and treatment category. Leukemia. 2017;31(7):1562–1569.
- Nahi H, Kashif M, Klimkowska M, at al. Low dose venetoclax as a single agent treatment of plasma cell malignancies harboring t(11;14). Am J Hematol. 2021;96(8):925–933.
- Palladini G, Perfetti V, Obici L, at al. Association of melphalan and high-dose dexamethasone is effective and well tolerated in patients with AL (primary) amyloidosis who are ineligible for stem cell transplantation. Blood. 2004;103:2936–2938.
- Palladini G, Perfetti V, Perlini S, at al. The combination of thalidomide and intermediate-dose dexamethasone is an effective but toxic treatment for patients with primary amyloidosis (AL). Blood. 2005;105:2949–2951.
- Palladini G, Russo P, Nuvolone M, at al. Treatment with oral melphalan plus dexamethasone produces long-term remissions in AL amyloidosis. Blood. 2007;110:787–788.
- Palladini G, Merlini G. What is new in diagnosis and management of light chain amyloidosis? Blood. 2016;128:159–168.
- Palladini G, Russo P, Lavatelli F, at al. Treatment of patients with advanced cardiac AL amyloidosis with oral melphalan, dexamethasone and thalidomide. Ann Hematol. 2009;88:347–350.
- Palladini G, Folli A, Milani P, at al. Oral melphalan and dexamethasone for AL amyloidosis: efficaccy, prognostic factors and response criteria. Amyloid. 2010;17:81–82.
- Palladini G, Dispenzieri A, Gertz MA, at al. New criteria for response to treatment in immunoglobulin light chain amyloidosis based on free light chain measurement and cardiac biomarkers: impact on survival outcomes. J Clin Oncol. 2012;30:4514–4549. (Palladini, 2012a)
- Palladini G, Russo P, Foli A, at al. Salvage therapy with lenalidomide and dexamethasone in patients with advanced AL amyloidosis refractory to melphalan, bortezomib, and thalidomide. Ann Hematol. 2012;91:89–92. (Palladini, 2012b)
- Palladini G, Russo P, Milani P, at al. A phase II trial of cyclophosphamide, lenalidomide and dexamethasone in previously treated patiens with AL amyloidosis. Haematologica. 2013;98:433–436.
- Palladini G, Sachchithanantham S, Milani P, at al. A European collaborative study of cyclophosphamide, bortezomib, and dexamethasone in upfront treatment of systemic AL amyloidosis. Blood. 2015;126(5):612–615.
- Palladini G, Kastritis E, Maurer MS, at al. Daratumumab plus CyBorD for patients with newly diagnosed AL amyloidosis: safety run-in results of Andromeda. Blood. 2020;136:(1):71–80.
- Pasquer H, Belhadj K, Dupuis J, at al. Venetoclax induces profound and sustained responses in patients with relapsed/refractory light-chain amyloidosis. Brit J Haematol. 2021;193:674–681.
- Premkumar VJ, Lentzsch S, Pan S, at al. Venetoclax induces deep hematologic remissions in t(11;14) relapsed/refractory AL amyloidosis. Blood Cancer J. 2021;11:10.
- Reece DE, Hegenbart U, Sanchorawala V, at al. Efficacy and safety of once-weekly and twice-weekly bortezomib in patients with relapsed systemic AL amyloidosis: results of a phase 1/2 study. Blood. 2011;118:865–873.
- Richards DB, Cookson LM, Berges AC, at al. Therapeutic clearance of amyloid by antibodies to serum amyloid P component. N Engl J Med. 2015;373(12):1106–1114.
- Roussel M, Merlini G, Chevret S, at al. A prospective phase 2 trial of daratumumab in patients with previously treated systemic light-chain amyloidosis. Blood. 2020;135(18):1531–1540.
- Ryšavá R, Straub J, Vacková B, at al. Results of autologous stem cell transplantation for AL amyloidosis in one Czech center. Amyloid. 2011;18 Suppl 1:139–141.
- Ryšavá R. AL amyloidosis: advances in diagnostics and treatment. Nephrol Dial Transplant. 2019;34(9):1460–1466.
- Sanchorawala V, Skinner M, Quillen K, at al. Long-term outcome of patients with AL amyloidosis treated with high-dose melphalan and stem cell transplantatrion. Blood 2007;110:3561–3563. (Sanchorawala, 2007a)
- Sanchorawala V, Wright D, Rosenzweig M, at al. Lenalidomide and dexamethasone in the treatment of AL amyloidosis: resutls of a phase 2 trial. Blood. 2007;109:492–496. (Sanchorawala, 2007b)
- Sanchorawala V, Wright DG, Quillen K, at al. Tandem cycles of high-dose melphalan and autologous stem cell transplantation increase the response rate in AL amyloidosis. Bone Marrow Transplant. 2007;40(6):557–562. (Sanchorawala, 2007c)

- Sanchorawala V, Sun F, Quillen K, at al. Long-term outcome of patients with amyloidosis treated with high-dose melphalan and stem cell transplantation: 20-year experience. Blood. 2015;126(20):2354–2347.
- Sanchorawala V, Shelton AC, Lo S, Varga C, Sloan JM, Seldin DC. Pomalidomide and dexamethasone in the treatment of AL amyloidosis: results of a phase 1 and 2 trial. Blood. 2016;128(8): 1059–1062.
- Sanchorawala V, Palladini G, Kukreti V, at al. A phase 1/2 study of the oral proteasome inhibitor ixazomib in relapsed or refractory AL amyloidosis. Blood. 2017;130(5):597–605.
- Sanchorawala V, Sarosiek S, Schulman A, at al. Safety, tolerability, and response rates of daratumumab in relapsed AL amyloidosis: results of a phase 2 study. Blood. 2020;135(18):1541–1547.
- Sanchorawala V, Boccadoro M, Gertz M, at al. Guidelines for high dose chemotherapy and stem cell transplantation for systemic AL amyloidosis: EHA-ISA working group guidelines. Amyloid. Publikováno elektronicky 16. listopadu 2021, doi: 10.1080/13506129.2021.2002841.
- Seldin D, Choufani E, Dember L, at al. Tolerability and efficacy of thalidomide for the treatment of patients with light chain-associated (AL) amyloidosis. Clinical Lymphoma. 2003;3:241–246.
- Shen K, Fu W, Wu Y, at al. Doxycycline combined with bortezomib-cyclophosphamide-dexamethasone chemotherapy for newly diagnosed cardiac light-chain amyloidosis: a multicenter randomized controlled trial. Circulation. 2022;145(1):8–17.
- Sidana S, Narkhede M, Elson P at al. Neuropathy and efficacy of once weekly subcutaneous bortezomib in multiple myeloma and light chain (AL) amyloidosis. PLoS One 2017;9;12(3):e0172996.
- Sidiqi MH, Aljama MA, Buadi FK, at al. Stem cell transplantation for light chain amyloidosis: decreased early mortality over time. J Clin Oncol. 2018;36:1323–1329.
- Sidiqi MH, Gertz MA. Immunoglobulin light chain amyloidosis diagnosis and treatment algorithm 2021. Blood Cancer J. 2021;11:90.
- Sidiqi MH, Al Saleh AS, Leung N, at al. Venetoclax for the treatment of translocation (11;14) AL amyloidosis. Blood Cancer J. 2020;10(5):55.
- Skinner M, Anderson J, Simms R, at al. Treatment of 100 patients with primary amyloidosis: a randomized trial of melphalan, prednisone and colchicine versus colchicine only. A J Med. 1996;100:290–298.
- Skinner M, Sanchorawala V, Seldin D, at al. High-dise melphalan and autologous stem-cell transplantation in patients with AL amyloidosis: an 8-year study. Ann Int Med. 2004;140:85–93.
- Specter R, Sanchorawala V, Seldin DC, at al. Kidney dysfunction during lenalidomide treatment for AL amyloidosis. Nephrol Dial Transplant. 2011;26(3):881–886.
- Staron A, Zheng L, Doros G, at al. Marked progress in AL amyloidosis survival: a 40-year longitudinal natural history study. Blood Cancer J. 2021;11:139.
- Tapan U, Seldin DC, Finn KT, at al. Increases in B-type natriuretic peptide (BNP) during treatment with lenalidomide in AL amyloidosis. Blood. 2010;116(23):5071–5072.
- Venner CP, Lane T, Foard D, at al. Cyclophosphamide, bortezomib, and dexamethasone therapy in AL amyloidosis is associated with high clonal response rates and prolonged progression-free survival. Blood. 2012;119:4387–4390.
- Venner CP, Gillmore JD, Sachchithanantham S, at al. A matched comparison of cyclophosphamide, bortezomib and dexamethasone (CVD) versus risk-adapted cyclophosphamide, thalidomide and dexamethasone (CTD) in AL amyloidosis. Leukemia. 2014;28(12):2304–2310.
- Vesole DH, Perez WS, Akasheh M, at al. High-dose therapy and autologous hematopoietic stem cell transplantation for patients with primary systemic amyloidosis: A Center for International Blood and Marrow Transplant Research Study. Mayo Clin Proc. 2006;81:880–888.
- Wechalekar AD, Goodman HJ, Lachmann HJ, at al. Safety and efficacy of risk-adapted cyclophosphamide, thalidomide, and dexamethasone in systemic AL amyloidosis. Blood. 2007;109:457–464.
- Wechalekar AD, Schonland SO, Kastritis E, at al. A European collaborative study of treatment outcomes in 346 patients with cardiac stage III AL amyloidosis. Blood. 2013;121:3420–3427.
- Wechalekar AD, Gillmore JD, Bird J, at al. Guidelines on the management of AL amyloidosis. Brit J Hematol. 2015;168:186–206. (Wechalekar, 2015a)
- Wechalekar AD, Whelan C, Lachmann H, at al. Oral doxycycline improves outcomes of stage III AL amyloidosis – a matched case control study. Blood. 2015;126:732. (Wechalekar, 2015b)
- Wechalekar AD, Whelan C. Encouraging impact of doxycycline on early mortality in cardiac light chain (AL) amyloidosis. Blood Cancer J. 2017;7(3):e546.

SEZNAM POUŽITÝCH ZKRATEK

A-PC – klonální plazmocyty
A-V – atrio-ventrikulární blokáda
Aβ2M – hemodialyzační amyloidóza
AF – alkalická fosfatáza
AI – apolipoprotein
AL – amyloid tvořený lehkými řetězci imunoglobulinu
ALA – AL amyloidóza
ALP – alkalická fosfatáza
antiCD38 – monoklonální protilátka proti receptoru CD38
aPTT – aktivovaný parciální tromboplastinový čas
ASCT – autologní transplantace krvetvorných buněk
BDex – bortezomib, dexametason
BMDex – bortezomib, melfalan, dexametason
BNP – mozkový natriumuretický peptid
CB-U – proteinurie
CMG – Česká myelomová skupina
CNS – centrální nervová soustava
CR – kompletní remise
CT – počítačová tomografie
CyBorD – cyklofosfamid, bortezomib, dexametason
ČHS – Česká hematologická společnost
dFLC – diference hladin volných lehkých řetězců imunoglobulinu
DKK – dolní končetiny
DNA – deoxyribonukleová kyselina
DPD scan – scintigrafie s užitím kyseliny 3,3-difosfono-1,2-propanodikarboxylové
eGRF – clearance kreatininu
ECHO – echokardiografie
EKG – elektrokardiografie
EMB – endomyokardiální biopsie
EMG – elektromyografie
ESRD – „*End-Stage Renal Disease*"
FFPE vzorky – materiál fixovaný formalinem a zalitý do parafinu
FLC – volné lehké řetězce
GF – glomerulární filtrace
GIT – gastrointestinální trakt
HCDD – nemoc z ukládání těžkých řetězců
HRCT – počítačová tomografie s vysokým rozlišením
IFE – imunofixace
IFIX – imunofixační elektroforéza
IgA – typ monoklonálního imunoglobulinu A
IgD – typ monoklonálního imunoglobulinu D
IgG – typ monoklonálního imunoglobulinu G
IgM – typ monoklonálního imunoglobulinu M
IHC – imunohistochemie
IMIdy – imunomodulační léky
IMWG – *International Myeloma Working Group*
KD – kostní dřeň
LCDD – nemoc z ukládání lehkých řetězců
LŘ – lehké řetězce (v séru)
M-FC – multiparametrická průtoková cytometrie
MDex – melfalan, dexametason
MGRS – *Monoclonal Gammopathy of Renal Significance*
MGUS – monoklonální gamapatie nejistého významu
MIg – monoklonální imunoglobulin
MM – mnohočetný myelom
MRI – magnetická rezonance
mTTR – transthyretinová hereditární amyloidóza
MW – Waldenströmova makroglobulinémie
N-PC – polyklonální plazmocyty
NGS – sekvenování nové generace
NHL – non-Hodgkinův lymfom
NR – bez léčebné odpovědi
NS – nefrotický syndrom

NT-proBNP – propeptid mozkového natriuretického peptidu
OS – celkové přežití
PC – plazmocyty
PCR – polymerázová řetězová reakce
PET/CT – pozitronová emisní tomografie/počítačová tomografie
PR – parciální remise
RR – počet léčebných odpovědí
RTG – standardní radiografie
SAA – sérový amyloid A
SAP – glykoprotein (sérová amyloidní P komponenta)
SPE – elektroforéza sérových proteinů
sy – syndrom
TK – tlak krve
TnI – troponin I
TnT – troponin T
TRM – riziko úmrtí v souvislosti s transplantací
TTR – transthyretin
UPE – elektroforéza proteinů moči
UZ – ultrazvukové vyšetření
VGPR – velmi dobrá parciální remise
wtTTR – amyloidóza z depozice nativního transthyretinu (senilní)

PODĚKOVÁNÍ

Děkujeme recenzentům jednotlivých kapitol, členům předsednictva CMG a zástupcům KLS podílejícím se na přípravě doporučení. Vydání doporučení bylo podpořeno grantem firmy Janssen Cilag „Moderní diagnostické a léčebné přístupy u nemocných s amyloidózou".

PODÍL AUTORŮ NA RUKOPISU

T.P. – vytvoření základní osnovy guidelines, napsání rukopisu, revize rukopisu
R.H. – vytvoření základní osnovy, napsání dílčí části rukopisu, revize rukopisu
P.F., P.F. – napsání dílčí části rukopisu, připomínky, revize rukopisu
Z.A., D.H., T.J., Z.Ch., V.M., R.R., V.Š., I.Š. – připomínky, revize rukopisu

KONFLIKT ZÁJMŮ

T.P., P.F., P.F., D.H., Z.Ch., L.P, V.Š., I.Š. – ne
R.H., V.M. – honoráře, přednášky, konzultace a nefinanční podpora od firmy Janssen
T.J. – honoráře, přednášky, výzkumné granty: Amgen, Takeda, Janssen, Bristol Meyers Squibb, Sanofi

Do redakce doručeno dne 17. 1. 2022.

MUDr. Tomáš Pika
Hemato-onkologická klinika
LF UP a FN Olomouc,
e-mail: tomas.pika@seznam.cz

Editorial

Milé kolegyně, vážení kolegové,

„na pomezí" je výraz, který velmi dobře vystihuje situaci u Waldenströmovy makroglobulinémie, raritní monoklonální gamapatie. Lymfocyty s morfologickou charakteristikou plazmocytů, nemocní léčení především lymfomovými nebo myelomovými specialisty ve velkých centrech, data nemocných vyskytující se v národní databázi lymfomové i myelomové. Je zřejmé, že sepsaní guidelines muselo být společným dílem obou pracovních skupin v České republice, České myelomové skupiny (CMG) a Kooperativní lymfomové skupiny (KLS), a tak se i stalo.

Vydání doporučení v roce 2022 je pokračující aktivitou po čtyřech letech, neboť v roce 2014 jsme vydali první doporučení pro diagnostiku a léčbu Waldenströmovy makroglobulinémie. Nejsou to aktivity jediné. Postupně se významněji zapojujeme do klinických a výzkumných aktivit v rámci evropského konsoricia ECWM. Podíleli jsme se na analýze léčebných postupů u Waldenströmovy makroglobulinémie v Evropě (Buske C. et al. Lancet Oncology 2018) a v ČR jsou postupně v rámci evropského konsorcia aktivované nové akademické klinické studie.

Třebaže je Waldenströmova makroglobulinémie raritní lymfoproliferativní onemocnění, proběhlo v posledních letech několik zásadních randomizovaných klinických studiích fáze III. Na základě „evidence based medicine" můžeme tedy prohlásit, že byli pevně definované role režimu dexametazon-rituximab-cyklofosfamid, bendamustin-rituximab a ibrutinib v monoterapii v léčbě Waldenstromovy makroglobulinémie. Jsou tu další nové léky, jako zanubrutinib a venetoclax které jsou u Waldenströmovy makroglobulinémie vysoce účinné. Testování mutací v genech *MYD88* a CXCR se ukázalo důležité z pohledu výběru nejvhodnější léčby.

Vytvořená diagnostická a léčebná doporučení pro Waldenströmovu makroglobulinémii mají sloužit nejen hematologům, ale budou sloužit i k systémovému řešení využití účinných dostupných léků v České republice v léčbě tohoto raritního onemocnění.

Vážené kolegyně a kolegové, přejeme vám, abyste nová doporučení co nejužitečněji uplatnili ve své lékařské praxi ve prospěch nemocných.

Za Českou myelomovou skupinu a Kooperativní lymfomovou skupinu
Roman Hájek (předseda CMG) a Marek Trněný (předseda KLS)

doi: 10.48095/cctahd2022S42

Diagnostika a léčba Waldenströmovy makroglobulinémie

Doporučení vypracovaná Českou myelomovou skupinou (CMG), myelomovou sekcí České hematologické společnosti ČLS JEP a Kooperativní lymfomovou skupinou, lymfomovou sekcí České hematologické společnosti ČLS JEP.

Hlavní autoři

MUDr. Michal Kaščák
Klinika hematoonkologie LF OU a FN Ostrava

prof. MUDr. Roman Hájek, CSc.
Klinika hematoonkologie LF OU a FN Ostrava

doc. MUDr. Mgr. Jiří Minařík, Ph.D.
Hemato-onkologická klinika LF UP a FN Olomouc

Spoluautoři

Na vytvoření jednotlivých kapitol doporučení se podíleli další členové České myelomové skupiny a Kooperativní lymfomové skupiny, kteří jsou uvedeni v abecedním pořadí:

doc. MUDr. David Belada, Ph.D.
IV. interní hematologická klinika FN Hradec Králové

MUDr. Alexandra Jungová, Ph.D.
Hematologicko onkologické oddělení, LF UK a FN Plzeň

prof. MUDr. Luděk Pour, Ph.D.
Interní hematologická a onkologická klinika LF MU a FN Brno

MUDr. Tomáš Jelínek Ph.D.
Klinika hematoonkologie LF OU a FN Ostrava

doc. MUDr. Jakub Radocha, Ph.D.
IV. interní hematologická klinika LF UK a FN Hradec Králové

prof. MUDr. Marek Trněný, CSc.
I. interní klinika – klinika hematologie 1. LF UK a VFN v Praze

Recenzenti

prof. MUDr. Zdeněk Adam, CSc.
Interní hematologická a onkologická klinika LF MU a FN Brno

prof. MUDr. Vladimír Maisnar, Ph.D., MBA
IV. interní hematologická klinika LF UK a FN Hradec Králové

Obsah

Souhrn závěrečných doporučení z jednotlivých kapitol
1. Metodické postupy tvorby doporučení
2. Epidemiologie
3. Diagnóza
4. Prognóza
5. Vzorový zápis diagnózy Waldenströmova makroglobulinémie
6. Doporučení pro diagnostiku Waldenströmova makroglobulinémie
7. Indikace k léčbě
8. Strategie léčby
   8.1. Nově léčená Waldenströmova makroglobulinémie
   8.2. Léčba relapsu a refrakterní Waldenströmovy makroglobulinémie
9. Hodnocení léčebných odpovědí
10. Léčba Bing-Neelova syndromu
11. Podpůrná terapie a léčba komplikací
12. Sledování po léčbě
13. Doporučení pro léčbu Waldenströmova makroglobulinémie

Souhrn doporučení 2022

A. DOPORUČENÍ PRO DIAGNOSTIKU WALDENSTRÖMOVY MAKROGLOBULINÉMIE

- Monitorování koncentrace monoklonálního imunoglobulinu (MIg) IgM by mělo být prováděno v jedné laboratoři a za použití vždy stejné metody.
- Vyšetření chladových aglutininů a kryoglobulinu je doporučené v době diagnózy a u pacientů s klinickými projevy poruch prokrvení a/nebo vaskulitídy či laboratorními projevy hemolýzy.
- Vyšetření kostní dřeně, nejlépe trepanobiopsie s adekvátní analýzou metodou průtokové cytometrie, je nezbytné pro stanovení diagnózy WM.
- Biopsie tkáně je doporučována u všech pacientů se suspektní histologickou transformací (u části nemocných s WM může dojít k transformaci do difuzního velkobuněčného B lymfomu (DLBCL)).
- Testování bodové mutace *L265P* v genu *MYD88* je doporučeno u všech pacientů se zvažovanou diagnózou WM. Preferovaným vyšetřením je alelově specifická PCR z aspirátu kostní dřeně.
- Pro hodnocení rizika u symptomatických pacientů slouží mezinárodní prognostický skórovací systém pro nemocné s Waldenströmovou makroglobulinémií – IPSSWM.
- U pacientů se symptomatickou periferní neuropatií je doporučováno vyšetření specifických protilátek proti glykoproteinu myelinu („MAG“) nebo proti gangliosidu M1, tedy vyšetření anti-MAG a anti-GM-1 protilátek.
- Neurofyziologické testování pomocí elektromyografie (EMG) a neurografie (kondukční studie) je doporučeno při podezření na neuropatii a slouží k určení typu nervového poškození a usměrňuje další diagnostiku.
- Provedení vyšetření výpočetní tomografií (CT) nebo nukleární magnetickou rezonancí (MRI) (hrudníku, břicha, pánve) nebo celotělovou pozitronovou emisní tomografií v kombinaci s CT (PET/CT) je doporučováno u všech symptomatických pacientů před zahájením léčby.
- Pro hodnocení rizika u symptomatických pacientů slouží mezinárodní prognostický skórovací systém pro nemocné s Waldenströmovou makroglobulinémií – IPSSWM.

B. DOPORUČENÍ PRO DIAGNOSTIKU BING-NEELOVA SYNDROMU

- K potvrzení diagnózy Bing-Neelova syndromu je potřebná: A) histologicky potvrzená infiltrace struktur centrálního nervového systému (CNS) buňkami lymfoplasmocytárního lymfomu (LPL), např. pomocí stereotaktické biopsie. Nebo B) Cytologický průkaz buněk LPL v likvoru bez klinických známek transformace v agresivnější lymfom a průkaz monoklonální B populace v likvoru pomocí metod průtokové cytometrie nebo molekulárně-genetický průkaz klonality pomocí přestavby genu pro imunoglobulin nebo průkaz mutace *L265P* v genu *MYD88*.
- Kontrastní vyšetření centrální nervové soustavy MRI s gadoliniem je doporučené provádět před samotným vyšetřením mozkomíšního moku, z důvodu možného falešného zobrazení sycení leptomening. Rozsah MRI vyšetření má být předem zkonzultován s radiologem pro výběr vhodných sekvencí a anatomických oblastí.

C. DOPORUČENÍ PRO LÉČBU WALDENSTRÖMOVY MAKROGLOBULINÉMIE

- Pacienty s asymptomatickou formou WM je vhodné pouze sledovat. Je doporučeno aktivní pravidelné celoživotní sledování. Sledování probíhá v 3měsíčních intervalech první 3 roky, poté v půlročních intervalech následující 2 roky a poté jednou ročně při stabilním stavu (úroveň důkazu III, stupeň doporučení B).
- Koncentrace IgM samotná není indikací k zahájení léčby (úroveň důkazu IIb, stupeň doporučení B).
- U pacientů s hyperviskozitou je indikovaná výměnná plazmaferéza před samotným zahájením systémové léčby (úroveň důkazu III, stupeň doporučení B).
- Pacienti se symptomatickou WM by měli být léčeni režimem obsahujícím rituximab a/nebo ibrutinib (úroveň důkazu Ib, stupeň doporučení A).
- Monoterapie rituximabem je kontraindikována u pacientů s hyperviskozitou před provedením výměnné plazmaferézy. V případě vysoké koncentrace IgM (> 40 g/l) není monoterapie rituximabem vhodná (úroveň důkazu IV, stupeň doporučení C).
- Pacienty s intolerancí rituximabu, charakterizovanou zhoršujícími se závažnými reakcemi při opakovaných podáních, lze léčit alternativní anti-CD-20 monoklonální protilátkou (např. obinutuzumabem) (úroveň důkazu IV, stupeň doporučení C).
- Režim BR (bendamustin, rituximab) je preferovaným režimem pro nově léčené pacienty s velkou nádorovou masou, hyperviskozitou a potřebou rychlého nástupu léčebné odpovědi (úroveň důkazu IV, stupeň doporučení C).

- Režim DRC (dexamethason, rituximab, cyklofosfamid) je alternativou režimu BR pro nově léčené pacienty s malou nádorovou masou, bez hyperviskozity a nevyžadující rychlý nástup léčebné odpovědi, nebo v případě, že je režim BR rizikový (úroveň důkazu IV, stupeň doporučení C).
- Režim BDR (bortezomib, dexamethason, rituximab), případně B-DRC (bortezomib, dexamethason, rituximab, cyklofosfamid) je preferovaným režimem pro nově léčené pacienty s velkou nádorovou masou, hyperviskozitou a potřebou rychlého nástupu léčebné odpovědi (úroveň důkazu IV, stupeň doporučení C).
- Monoterapie ibrutinibem (nebo zanubrutinibem) je alternativou pro pacienty nevhodné k imunochemoterapii (úroveň důkazu IIa, stupeň doporučení B).
- Kombinaci ibrutinib, rituximab lze zvážit pro léčbu WM s nemutovaným (*wild-type*) genem *MYD88*^{WT}. Pro ostatní pacienty s WM toho času chybí dostatek vědeckých důkazů o jednoznačné výhodě kombinační léčby (úroveň důkazu IV, stupeň doporučení C).
- Pacienty v remisi po léčbě je vhodné pravidelně sledovat do symptomatické progrese (úroveň důkazu IV, stupeň doporučení C).
- Udržovací léčba rituximabem po léčbě imunochemoterapii není doporučená u pacientů s WM, kteří dosáhli parciální remisi nebo lepší léčebnou odpověď a/nebo netolerovali rituximab (úroveň důkazu IIb, stupeň doporučení B).
- Léčbu purinovými analogy provází infekční a myelosupresivní komplikace a významně vyšší výskyt sekundárních malignit, a proto není vhodná pro pacienty s nově léčenou WM (úroveň důkazu IIa, stupeň doporučení B).

LÉČBA DRUHÉ A DALŠÍ LINIE

- Pacienti bez adekvátní odpovědi na režim imunochemoterapie v první linii s přetrvávajícími symptomy nebo pacienti s primárně refrakterní WM mají být léčeni ibrutinibem (nebo zanubrutinibem) (úroveň důkazu IIa, stupeň doporučení B).
- Léčba ibrutinibem je vhodná pro léčbu relapsu pacientů s WM, zejména s přítomností mutace *MYD88* (úroveň důkazu Ib, stupeň doporučení A).
- Kombinaci ibrutinib, rituximab lze zvážit pro léčbu WM s nemutovaným (*wild-type*) genem *MYD88*^{WT}. Pro ostatní pacienty s WM toho času chybí dostatek vědeckých důkazů o jednoznačné výhodě kombinační léčby (úroveň důkazu IV, stupeň doporučení C).
- Opakování režimu imunochemoterapie první linie je možné u pacientů s pozdním relapsem s dlouhým trváním remise (obvykle čas do zahájení další léčby ≥ 3–4 roky) a dobrou tolerancí předchozího režimu (úroveň důkazu IIa, stupeň doporučení B).
- Pacienti se symptomatickým pozdním relapsem by měli znovu dostat režim obsahující rituximab a/nebo ibrutinib nebo zanubrutinib (úroveň důkazu IIa, stupeň doporučení B).
- Režim obsahující bortezomib je potenciální alternativou léčby symptomatického relapsu WM, preferovány jsou režimy s týdenním podáváním bortezomibu v podkožní formě s cílem předejít neurologické toxicitě, doporučována je profylaxe proti reaktivaci viru pásového oparu (*herpes zoster virus* – HZV) (úroveň důkazu IIa, stupeň doporučení B).
- V léčbě relapsu jsou používány režimy obdobné jako v léčbě první linie, ale také režimy obsahující bortezomib (bortezomib rituximab +/– dexamethason), ixazomib, venetoclax, idealsib nebo kombinací obinutuzumab, idealisib. Režimy obsahující purinová analoga (např. fludarabin nebo cladribin spolu s rituximabem, případně i cyklofosfamidem; FR, FCR, CladR) je optimální používat pro léčbu opakovaného relapsu (více než 3. linie léčby) z důvodu vysoké pravděpodobnosti vzniku sekundárního nádoru. Volba režimu vyžaduje komplexní zhodnocení klinického stavu u konkrétního pacienta a také zvážení potenciální možnosti provedení transplantace krvetvorných buněk (SCT) (úroveň důkazu IIa, stupeň doporučení B).
- Pacienty s klinicky asymtomatickým relapsem projevujícím se pouze postupným vzestupem MIg je vhodné pouze sledovat a léčbu zahájit až v případě klinicky významné progrese WM (úroveň důkazu IV, stupeň doporučení C).
- Mladší pacienti s chemosenzitivním relapsem WM jsou kandidáty pro provedení SCT a měli by být diskutováni s transplantačním centrem (úroveň důkazu III, stupeň doporučení B).

D. DOPORUČENÍ PRO LÉČBU BING-NEELOVA SYNDROMU

- Asymptomatické pacienty s Bing-Neelovým syndromem je možné jenom pečlivě sledovat (úroveň důkazu IV, stupeň doporučení C).
- Výběr vhodné léčby a její intenzita se řídí klinickým stavem pacienta, lokalizací a formou postižení, dříve použitou léčbou a schopností podstoupit autologní transplantaci. K léčebným možnostem patří vysoké dávky cytostatik s dobrým průnikem hematoencefalickou bariérou (methotrexát, cytosinarabinosid), nukleosidová analoga ve standardních dávkách (fludarabin, cladribin a bendamustin) a standardní a vyšší dávky ibrutinibu (úroveň důkazu IIb/III, stupeň doporučení B/C).

- U čistě leptomeningeálního postižení lze individuálně zvážit intrathekální chemoterapii. Vhodnější je ale její kombinace s léčebou systémovou (úroveň důkazu IV, stupeň doporučení C).
- Stereotaktická radioterapie v dávkách 30–40 Gy je možnou formou léčby lokalizovaného intraparenchymatózního postižení (úroveň důkazu IV, stupeň doporučení C).
- Intenzivní chemoterapie s konsolidací autologní transplantací by měla být vždy zvažována u mladších pacientů. Optimální přípravný předtransplantační režim není známý. Konsenzuálně jsou preferované režimy používané v léčbě primárních CNS lymfomů (např. režim BCNU/thiotepa) (úroveň důkazu IV, stupeň doporučení C).

V ČR v roce 2021 je použití rituximabu v monoterapii (nebo v kombinaci s ibrutinibem), obinutuzumabu, bortezomibu, bendamustinu, ibrutinibu, ixazomibu, venetoclaxu a idealisibu při léčbě WM možné pouze po schválení revizním lékařem příslušné zdravotní pojišťovny. Zanubrutinib je od roku 2020 registrovaný Evrospkou agenturou pro léčivé přípravky (EMA) pro léčbu relabované/refrakterní Waldenströmovy makroglobulinémie po alespoň jedné linii léčby, nebo pro nově léčené pacienty nevhodné k imunochemoterapii. Zanubrutinib není v roce 2021 v České republice registrovaný.

Standardně jsou v ČR pro léčbu Waldenströmovy makroglobulinémie hrazena zatím pouze klasická cytostatika, rituximab v kombinaci s chemoterapií, kortikoidy a fludarabin.

1. METODICKÉ POSTUPY TVORBY DOPORUČENÍ

Předložené doporučení bylo vypracováno na základě medicíny založené na důkazech s cílem popsat všechny důležité oblasti diagnostiky a léčby Waldenströmovy makroglobulinémie (WM). Úrovně důkazů a stupně doporučení standardně používané v doporučeních jsou uvedeny v tab. 1.

2. EPIDEMIOLOGIE

WM je vzácně se vyskytující B lymfoproliferativní onemocnění s incidencí 3–3,8/1 milión obyvatel [Wang, 2012; Vos, 2013]. Medián věku v době diagnózy je 63–75 let [Treon, 2009; Teras, 2016; Kastritis, 2015].

3. DIAGNÓZA

Diagnóza WM vyžaduje jak průkaz lymfoplasmocytárních buněk/lymfoplazmocytárního lymfomu (LPL) v kostní dřeni, tak průkaz monoklonálního imunoglobulinu (MIg) typu IgM v séru [Owen, 2003; WHO, 2017]. WM vždy postihuje kostní dřeň, méně často současně i lymfatické uzliny a slezinu. Vyšetření kostní dřeně pomocí trepanobiopsie a/nebo aspirace je proto nevyhnutelné pro stanovení diagnózy. Při imunofenotypizačním vyšetření B lymfocytů je pak pro WM typická přítomnost následujících znaků: CD19, CD20, CD22lo, CD25, CD27 a IgM, zatímco znaky CD5, CD10, CD11c, CD23 a CD103 ve většině případů exprimovány nejsou [Paiva, 2014; Owen, 2014; Jelinek, 2017]. Podpůrným vyšetřením je stanovení přítomnosti mutace *L265P* v genu *MYD88*, která bývá detekována přibližně v 90 % případů WM. Samotná mutace *MYD88*^{L265P} však není specifická pro toto onemocnění [Treon, 2012; Treon, 2015]. Diagnostická kritéria shrnují tab. 2 a 3.

3.1. Příznaky nemoci

Klinické příznaky u pacientů s WM mohou být velice různorodé. Jsou způsobeny infiltrací kostní dřeně s potlačením fyziologické krvetvorby (anémie, trombocytopenie, neutropenie), dále extramedulární proliferací (lymfadenopatie, organomegalie vč. splenomegalie), dále monoklonálním imunoglobulinem (periferní neuropatie, hyperviskozita, kryoglobulinémie, nemoc chladových aglutininů, asociovaná amyloidóza) a paraneoplasticky (B symptomy, kožní a krvácivé projevy) [Treon, 2015]. Příznaky WM přehledně shrnuje tab. 4 [převzato a upraveno podle Adam, 2007].

3.2. Doporučená vyšetření

Pokud je stanovena diagnóza WM, pak je doporučeno provést komplexní vyšetření, jehož cílem je zhodnotit rozsah nemoci a detekovat včas případné kompli-

Tab. 1. Úrovně důkazu a stupně doporučení používané ve směrnicích (guidelines) a principech medicíny založené na důkazech (evidence based medicine).

Úroveň důkazu a její definice	
Ia	Důkaz je získán z metaanalýzy randomizovaných studií
Ib	Důkaz je získán z výsledku alespoň jedné randomizované studie
IIa	Důkaz je získán alespoň z jedné dobře formulované, ale nerandomizované klinické studie, včetně studií II. fáze a takzvaných „case control study“
IIb	Důkaz je získán alespoň z jedné dobře formulované experimentální studie, ale i studií založených na pouhém pozorování
III	Důkaz je získán z dobře formulované neexperimentální popisné studie Do této kategorie jsou zahrnuty také důkazy získané z metaanalýz a z jednotlivých randomizovaných studií, které však byly zveřejněny pouze formou abstraktu a nikoliv jako publikace in extenso
IV	Důkazy založené na mínění skupiny expertů a/nebo na klinické zkušenosti respektovaných autorit
Stupně doporučení a jejich definice	
A	Doporučení je založeno alespoň na jedné randomizované klinické studii, tedy založené na důkazu typu Ia nebo Ib
B	Doporučení je založeno na dobře vedené studii, která však nemá charakter randomizované studie zkoumající předmět doporučení Doporučení je tedy založeno na důkazu typu IIa, IIb, III
C	Doporučení je založené na mínění kolektivu expertů, tedy na základně důkazu typu IV

Tab. 2. Diagnostická kritéria WM [Owen, 2003].

Sérový monoklonální IgM protein jakékoliv koncentrace
Infiltrace kostní dřeně malými lymfocyty, lymfoplasmocytoidními buňkami a plasmocyty
Difuzní, intersticiální, nebo nodulární infiltrace kostní dřeně
Exprese znaků CD19+, CD20+, sIgM+
Exprese znaků CD5, CD10, CD23 může být v určitých případech přítomná a nevylučuje diagnózu WM

Tab. 3. Diagnostická kritéria pro MGUS s IgM, symptomatickou a asymptomatickou WM [Owen, 2003].

IgM MGUS Sérový monoklonální IgM protein jakékoliv koncentrace a negativní vyšetření kostní dřeně
Asymptomatická forma WM Sérový monoklonální IgM protein jakékoliv koncentrace, jakákoliv lymfoplasmocytární infiltrace kostní dřeně a nepřítomné známky poškození cílových orgánů jako anémie, konstituční symptomy, hyperviskozita, lymfadenopatie nebo hepatosplenomegalie, které mohou být důsledkem lymfoproliferativní nemoci
Symptomatická forma WM Sérový monoklonální IgM protein jakékoliv koncentrace, jakákoliv lymfoplasmocytární infiltrace kostní dřeně a současně přítomné známky poškození cílových orgánů jako anémie, konstituční symptomy, hyperviskozita, lymfadenopatie nebo hepatosplenomegalie a jiné, které mohou být důsledkem lymfoproliferativní nemoci a vyžadují léčbu

MGUS – monoklonální gamapatie nejasného významnu, WM – Waldenströmova makroglobulinémie

Tab. 4. Příznaky Waldenströmovy makroglobulinémie.

Symptomy	Frekvence výskytu
patologická únava	70 %
B-symptomy (febrilie a subfebrilie, noční pocení, úbytek hmotnosti)	20–25 %
Lymfadenopatie, hepatosplenomegalie	15–25 % v době diagnózy a až v 60 % v době relapsu [Treon, 2015]
anémie různé etiologie	40%
neutropenie a trombocytopenie	časté
klinické příznaky hyperviskozity (bolesti hlavy, zhoršení zraku, stavy zmatenosti, epistaxe)	15%
hemorhagická diatéza vlivem trombocytopenie v důsledku infiltrace kostní dřeně či imunitní trombocytopenie hemorhagická diatéza vlivem získané von Willebrandovy nemoci	neudáno 2–6 % [Coucke, 2014]
polyneuropatie (IgM protilátky proti glykoproteinu myelinu – MAG nebo proti gangliosidu M1 nebo myopatie s antidecorinovými protilátkami)	20–25 % v době diagnózy, až 50 % v průběhu nemoci [Levine, 2006]
IgM asociovaná AL amyloidóza nebo AA amyloidóza	vzácně
Bing-Neelův syndrom – neurologické příznaky při infiltraci CNS lymfoplazmocytárním lymfomem	< 1 % [Simon, 2015; Castillo, 2016]
akrocyanóza a Raynaudův fenomén – může být důsledkem přítomnosti kryoglobulinu nebo chladových aglutininů	kryoglobulin u 20 % pacientů, jen 5 % má symptomy chladové aglutininy u 5–10 % pacientů
gastrointestinální problémy v důsledku případné amyloidózy nebo IgM depozit či lokální tumorózní infiltrace	vzácné
kožní příznaky – urtika, papuly, dermatitida, vaskulitida různé etiologie, Schnitzlerův syndrom [Leleu, 2008]	< 5 %
osteolytická ložiska skeletu	výjimečné
častější infekce vlivem hypogamaglobulinémie	výjimečné

kace. Rozsah těchto vyšetření je uveden v tab. 5.

3.2.1. Elektroforéza séra a moče s imunofixací, kvantitativní stanovení imunoglobulinů

Základním vyšetřením u WM je průkaz zvýšené koncentrace monoklonálního, ale i celkového imunoglobulinu typu IgM. Stanovení MIg slouží pro sledování léčebné odpovědi a progrese a nepřímo pro monitorování míry infiltrace kostní dřeně lymfoplazmocytárním lymfomem (LPL). Korelace mezi hladinou MIg a mírou infiltrace kostní dřeně ale není vždy lineární [Treon, 2015]. Ve dvou třetinách případů jsou snížené koncentrace imunoglobulinů tříd IgG a IgA [Hunter, 2010]. Monitorování koncentrace MIg IgM by mělo být prováděno vždy ve stejné laboratoři a za použití stejné metody vyšetření (densitometrie či nefelometrie) [Owen, 2013]. První vyšetření má proběhnout s odběrem vzorků do teplé lázně s vyšetřením na přítomnost kryoglobulinů. Aktivita kryoglobulinů může vést k měření falešně nižších hodnot MIg [Stone, 2009].

Tab. 5. Vyšetření prováděná u Waldenströmovy makroglobulinémie.

Vyšetření	Poznámky
Vyšetření kostní dřeně: histologické, imunohistochemické (trepanobiopsie) průtoková cytometrie (typické znaky: sIg kappa/ lambda, cIg kappa/lambda, sIgM, CD19, CD20, CD22, CD23, CD5, CD10, CD25, CD27, FMC7, CD38, CD56, C103, CD138) molekulárně-genetické vyšetření bodové mutace *L265P MYD88* (metodou polymerázové řetězové reakce PCR nebo pomocí metod sekvenování další generace; NGS) vyšetření mutace/mutací genu *CXCR4* (metodou PCR nebo pomocí metod NGS) *fakultativně*: cytogenetické vyšetření – delece 6q- metodou fluorescenční *in situ* hybridizace (FISH)	cytologický aspirát obvykle neumožňuje stanovit diagnózu ve všech případech upřednostňována je průtoková cytometrie před imunohistochemií cytogenetické vyšetření pomůže rozlišit ve sporných případech mnohočetný myelom typu IgM a WM, proto je fakultativně prováděno u pacientů v rámci diagnostiky IgM gamapatií
Biopsie uzliny nebo ložiska s histologickým a imunohistochemickým vyšetřením	v případě podezření na lymfomovou transformaci v agresivnější lymfom
aspirace podkožního tuku, biopsie slinných žláz, biopsie jazyka, sliznice rekta, ev. cílená biopsie poškozeného orgánu s barvením „*Congo*" červení a vyšetřením polarizačním mikroskopem typizace amyloidu a vyloučení hereditárních forem	v případě podezření na amyloidózu zejména při kardiálním a renálním selhání, rychle progredující bolestivé neuropatii, EMG známkách axonální neuropatie, zvýšených hodnotách NT-proBNP, BNP, troponin I (TnI) a GMT
Vyšetření mozkomíšního moku při podezření na Bing-Neelův syndrom: cytologické vyšetření včetně morfologie biochemická analýza včetně imunofixace průtoková cytometrie *L265P MYD88 (*metodou PCR) *fakultativně:* průkaz klonality pomocí přestavby genu pro imunoglobulin	optimální je naplánovat lumbální punkci až po vyšetření magnetickou rezonancí
stanovení koncentrace polyklonálních imunoglobulinů IgG, IgM, IgA stanovení přítomnosti monoklonálního imunoglobulinu (imunofixace) a jeho kvantity (denzitometrie) a to jak v krvi, tak i v moči *fakultativně:* stanovení volných lehkých řetězců	při prvním vyšetření a při potvrzené přítomnosti kryoglobulinu by krev měla být odnášena do laboratoře v teplé lázni 37 °C pokud kryoglobulin není přítomen, tak při kontrolních odběrech již transport v teplé lázni není nutný
krevní obraz s diferenciálním rozpočtem leukocytů a absolutním počtem neutrofilů, retikulocyty a základní koagulační vyšetření. fakultativně: panel vyšetření na vWCH	
kompletní biochemické vyšetření v rozsahu: urea, kreatinin, kyselina močová, ionty včetně vápníku, všechny jaterní enzymy, laktátdehydrogenáza, celková bílkovina, albumin, beta2-mikroglobulin. *fakultativně:* NT-proBNB nebo BNP, TnI/TnT, vyšetření moče na albuminurii, hladiny sérového železa, vitaminu B12, folátu, parametry hemolýzy	
protilátky proti erytrocytům – přímý antiglobulinový test (PAT)	průkaz tepelných protilátek – autoimunitní hemolytické anémie (AIHA) průkaz chladových protilátek – nemoc chladových aglutininů
vyšetření očního pozadí	vstupní vyšetření očního pozadí bez ohledu na koncentraci IgM a dále pravidelné vyšetřování v ročních intervalech při celkovém IgM > 30 g/l měření viskozity je fakultativní, indikace plazmaféry se nezakládá na hodnotě viskozity, ale na klinických příznacích a nálezu na očním pozadí
sérologie hepatitid typu B, C sérologie na lidský virus imunitní nedostatečnosti (HIV)	kryoglobulinémie II. typu může být asociována s hepatitidou typu C
klinické vyšetření zaměřené na projevy neuropatie anti-MAG protilátky, anti-GM1 protilátky magnetická rezonance mozku a míchy při podezření na Bing Neelův syndrom	v případě projevů neuropatie vyšetření specialistou neurologem doplněné EMG a NCS (vyšetření vodivosti nervů)
detekce mimokostního rozsahu nemoci pomocí CT (MRI) hrudníku, břicha a pánve anebo pomocí celotělového PET-CT vyšetření	zobrazovací vyšetření metodou CT (MRI) nebo PET/CT je indikované u pacientů před zahájením léčby a po jejím ukončení v případě měřitelného vstupního postižení

Elektroforéza bílkovin séra by měla být vždy doplněná imunofixací, jelikož samostatné kvantitativní měření může přehlédnout nízké koncentrace paraproteinu. Vyšetřování sérových volných lehkých řetězců není rutinně doporučováno. Výjimkou jsou specifické situace, jako je např. podezření na amyloidózu z lehkých řetězců [Leleu, 2011]. Elektroforéza a imunofixace 24hodinového sběru moče může odhalit Bence Jonesovu proteinurii, odlitkovou nefropatii (agregáty volných lehkých řetězců; „*free light chain*" FLC a Tamm-Horsfallův protein) či významnou selektivní nebo neselektivní proteinurii v rámci postižení ledvin [Gnemmi, 2012; Vos, 2015].

3.2.2. Cytogenetické vyšetření

Cytogenetické vyšetření není běžně vyžadováno, jelikož u WM nebyly popsány charakteristické cytogenetické aberace, které by potvrdily přítomnost onemocnění, resp. které by měly prognostický význam. Přesto jsou u WM některé cytogenetické změny obvyklé, např. delece chromosomu 6q a trisomie chromozomu 4 [Schop & Fonseca, 2003; Ocio, 2007; Braggio & Fonseca, 2013; Nguyen-Khac, 2013]. Cytogenetické vyšetření může posloužit i v diferenciální diagnostice k odlišení od jiných lymfoproliferací.

3.2.3. Molekulárně genetické vyšetření

Molekulárně genetické vyšetření mutací v genech *MYD88* a *CXCR4* významně zpřesňují diagnostiku WM. Bodová mutace *L265P* genu *MYD88* je přítomna u 90–95 % případů WM a může být přítomna i u monoklonální gamapatie nejasného významu (MGUS) s IgM přibližně v 50 % případů [Treon, 2012; Jimenéz, 2013; Poulain, 2013]. Méně často (kolem 10 % případů) se vyskytuje u jiných lymfoproliferací, jako je lymfom marginální zóny či chronická lymfocytární leukemie, a nebyla popsána u mnohočetného myelomu [Chapman, 2011; Puente, 2011; Wang, 2011; Troen, 2013]. V 5–10 % případů není tato mutace přítomna (jde o tzv. „*wild-type*" (WT) $MYD88^{WT}$), přičemž její absence je obvykle spojena s horší léčebnou odezvou (např. na ibrutinib) a nepříznivou prognózou [Treon, 2015]. Vzácně byly popsány i alternativní mutace genu *MYD88*, které se běžně nevyšetřují [Treon, 2015].

Somatické aktivační mutace v genu pro chemokinový receptor *CXCR4* provázejí 30–40 % případů WM, téměř vždy v asociaci s mutací genu *MYD88* [Treon, 2014]. Byly již popsány desítky různých mutací tohoto genu – typu frameshift (FS) nebo nonsense (NS). Nejčastějšími mutacemi jsou S338X (v 50 % případů) a S338FS (ve 21 % případů) [Lisa MK 2021]. Ve studiích pacientů léčených ibrutinibem představovala přítomnost mutace *CXCR4* faktor relativní rezistence [Treon, 2014; Treon, 2015]. Mutace v genu *CXCR4* vznikají na subklonální úrovni prakticky vždy po mutaci genu *MYD88* (> 90 %), to dává vzniknout 4 různým genotypům – $MYD88^{L265P}/CXCR4^{WT}$ (62 %), $MYD88^{L265P}/CXCR4^{NS}$ (27 %), $MYD88^{L265P}/CXCR4^{FS}$ (11 %) a $MYD88^{WT}/CXCR4^{WT}$ (< 10 %) [Lisa MK 2021]. Genotyp určuje biologické chování WM – pacienti s mutací *CXCR4* mají agresivnější onemocnění (> IgM, > infiltrace kostní dřeně), pacienti s nemutovaným *MYD88* mají zase vyšší riziko transformace [Treon, 2014]. Vysoká míra shody s kostní dření (≥ 90 %) umožňuje testovat uvedené mutace *MYD88* a *CXCR4* i z periferní krve [Growková, 2017]. Za nejvhodnější vstupní vyšetření pro detekci mutace *L265P* v genu *MYD88* považujeme alelově specifickou PCR (AS PCR) ze vzorku kostní dřeně. Vyšetření mutací na předem CD19-selektované populaci buněk kostní dřeně nebo mononukleárních buňkách periferní krve zvyšuje citlivost metody [Treon, 2020]. Pro vyšetření mutací v genu *MYD88* a *CXCR4* lze využít i sekvenování nové generace (NGS). V případech negativního výsledku AS-PCR ($MYD88^{WT}$) může NGS vyloučit alternativní mutace genu *MYD88* (*non-L265P* mutace) [Xu L, 2013].

3.2.4. Zobrazovací vyšetření

Infiltrace kostní dřeně u WM je typicky difuzní. Osteolýza obdobná jako u myelomu se vyskytuje raritně. Bývá ale přítomno extramedulární postižení v podobě doprovodné lymfadenopatie, hepatosplenomegalie a výpotků. Mimokostní postižení bývá zjištěno přibližně u 15 % případů v době diagnózy a až v 60 % případů v období relapsu [Treon, 2009]. K dokumentaci extramedulárního postižení je doporučeným vyšetřením kontrastní CT krku, hrudníku, břicha a pánve. Alternativním doporučeným zobrazovacím vyšetřením je PET/CT. PET/CT je navíc velmi vhodným vyšetřením při podezření na lymfomovou transformaci [Banwait, 2011; Castilo, 2016].

3.3. Speciální vyšetření

Unikátní biochemické a imunologické vlastnosti molekuly monoklonálního imunoglobulinu IgM a biologické chování WM mohou vést k neobvyklým projevům a komplikacím. V následující části upozorňujeme na specifické situace a indikovaná speciální vyšetření ve snaze o jejich časnou detekci a pro výběr správné léčby.

3.3.1. Vyšetření při anémii

Cytopenie a speciálně anémie jsou častým projevem a důvodem k zahájení léčby u pacientů s WM [Adam, 2007]. Příčina anémie u WM je multifaktoriální a mimo přímou infiltraci kostní dřeně buňkami LPL, může být způsobena hemodilucí v rámci hyperviskozity, hemolýzou nebo sideropenií. Pacienti s WM a anémií s velmi nízkou saturací transferinu (< 10 %) nereagující na orální léčbu železem, mohou profitovat z parenterální suplementace železa [Treon, 2013]. Mezi méně časté příčiny anémie patří autoimunitní hemolýza. I když je výsledek přímého antiglobulinového testu pozitivní až u 10 % pacientů s WM, klinicky významná hemolýza se rozvíjí v méně než 5 % [Poulain, 2006]. Mimo standardní vyšetření přímým a nepřímým antiglobulinovým testem je důležité doplnit i vyšetření chladových aglutininů. Nemoc chladových aglutininů (CAD) vede k mírné chronické hemolýze exacerbované chladem, nicméně vzácně může způsobit i těžkou anémii

s hladinou hemoglobinu < 70 g/l. CAD se vyskytuje u < 10 % pacientů s WM a bývá asociována s vysokými titry protilátek (obvykle > 1 : 1 000), typicky u izotypu IgM kappa reagujícím s antigenem I/i [Ghobrial, 2012].

3.3.2. Vyšetření při hyperviskózním syndromu a kryoglobulinémii

Biochemické vlastnosti molekuly IgM a vysoké koncentrace MIg typické pro WM významně zvyšují viskozitu séra a vedou k reologickým poruchám v podobě symptomatické hyperviskozity (HVS) u < 15 % pacientů v době diagnózy [Gustine, 2017]. Současně přítomná aktivita kryoglobulinu může ještě více zhoršit projevy HVS. Proto by měla být přítomnost kryoglobulinu vyšetřena vždy v případě HVS. Snaha o korekci anémie podáním transfuzních přípravků může obdobně vést ke zhoršení viskozity. Ke klinickým projevům HVS patří spontánní epistaxe, nové nebo zhoršené bolesti hlavy, rozmazané vidění nelepšící se korekční pomůckou, zhoršení sluchu, tinitus a vertigo [Stone, 2012]. HVS se prakticky nevyskytuje při hodnotách celkového IgM pod 30 g/l [Gustine, 2017; Ghobrial, 2012]. Medián času do rozvoje symptomatického HVS se zkracuje s narůstajícími hodnotami celkového IgM. Při hodnotách v rozmezích 30–40 g/l, 40–50 g/l a 50–60 g/l byl pozorován medián 156, 36 a 32 měsíců do rozvoje symptomatického HVS. Při extrémně vysokých hodnotách celkového IgM > 60 g/l dochází k rozvoji HVS velice časně (medián 3 měsíce) [Gustine, 2017]. Viskozita plazmy nemusí vždy korelovat s klinickými projevy HVS [Castilo, 2016]. Proto je doporučeno vyšetření očního pozadí, které může napomoci k odhalení i časných a bezpříznakových fází hyperviskozity. První změny lze pozorovat v periferních okrajích sítnice v podobě mikrokrvácení a změn vinutí retinálních cév [Menke, 2006]. Změny na sítnici z důvodu HVS jsou indikací k plazmaferéze a časnému zahájení systémové léčby [Castilo, 2016]. Pravidelné vyšetření očního pozadí v intervalu 12 měsíců je doporučeno u pacientů s hodnotami celkového sérového IgM > 30 g/l.

Kryoglobulinémie I. typu je způsobena MIg typu IgM, který v chladu gelifikuje, a tak způsobuje poruchu prokrvení malých cév. Porucha prokrvení vede k projevům podobným Raynaudovu fenoménu. Laboratorně jsou kryoglobuliny (typu I) detekovány až u 20 % pacientů sWM, symptomy se objeví u méně než 5 % [Ghobrial, 2012].

3.3.3. Vyšetření při periferních a centrálních neurologických projevech

Periferní neuropatie (PNP) je u pacientů s WM velice častá. Již v době diagnózy má 20 % pacientů určité projevy PNP a téměř polovinu postihne v průběhu nemoci [Levine, 2006]. Etiologie PNP může být velice různorodá od autoimunitního poškozování, depozice imunoglobulinu, amyloidózy a kryoglobulinémie způsobené MIg až po přímou lymfoplasmocytární infiltraci nervů. Jelikož se PNP vyskytuje u 2–8 % běžné populace, je vždy nutné zvážit i nenádorovou etiologii, jako jsou diabetes mellitus, alkohol, deficit kobalaminu a thiaminu, infekce, radikulopatie, vaskulitidy a chronická demyelinizační polyneuropatie [Martyn and Huges, 1997]. Úzká spolupráce se specialistou neurologem je velice důležitá. Nejtypičtější forma PNP asociované s WM je chronická, měsíce až léta pomalu progredující, symetrická, distální a převážně senzorická nebolestivá demyelinizační PNP s dominujícími projevy v podobě nestability, nerovnováhy, zhoršené citlivosti, třesem a slabostí dolních končetin [Baehring, 2008].

V případě klinického obrazu PNP je vhodné doplnit elektromyografii (EMG) a neurografii (kondukční studie – vyšetření vodivosti nervů). Obvyklý je obraz demyelinizace. Rychle progredující neuropatie s EMG známkami axonálního poškození u pacienta s WM je podezřelá z asociované amyloidózy [D'Sa, 2017]. Dalším diagnostickým krokem je odběr protilátek proti nervovým strukturám, tzv. anti-MAG protilátek. Anti-MAG protilátky v séru bývají pozitivní až v 50 % případů [Baldini, 1994]. Klinicky významné jsou vysoké titry protilátek nebo silně pozitivní výsledky [Nobile-Orazio, 1989]. Protilátky proti gangliosidům anti-GM-1 jsou asociovány s motorickou neuropatií [Vlam, 2015]. Diagnostika PNP u pacientů s WM je velice komplexní, a proto odkazujeme na podrobné mezinárodní konsenzuální doporučení pracovní skupiny IWWM-8 [D'Sa, 2017].

Infiltrace centrálního nervového systému buňkami LPL je velice vzácným projevem WM. Odhadovaný výskyt podle retrospektivních analýz je kolem 1 % pacientů s WM [Simon, 2015; Castillo, 2016]. Na Bing-Neelův syndrom (BNS) je nutné myslet vždy v případě vzniku centrálních neurologických deficitů, bolestí hlavy, při záchvatech, kvantitativních, kvalitativních poruchách vědomí a kognitivních a psychiatrických změnách. BNS může ale probíhat i pod obrazem atypické neuropatie s dominujícím senzorickým deficitem [Simon, 2015]. Nutno upozornit, že klinický průběh může být velice variabilní a až u pětiny pacientů trvá více než rok od prvních neurologických projevů ke stanovení diagnózy [Simon, 2015]. V rámci BNS může být přítomná jak leptomeningeální, tak intraparenchymatózní infiltrace CNS, nebo jejich kombinace. Pro ustanovení diagnózy BNS je doporučena bioptická verifikace CNS kompartmentu vždy, když je to možné. V případě rizikové lokalizace léze nebo při nebioptovatelném postižení je alternativou lumbální punkce. Pro potvrzení diagnózy pomocí lumbální punkce je nutný cytologický průkaz LPL v kombinaci s adekvátní analýzou výsledku vyšetření průtokovou cytometrií s nálezem monoklonálních B lymfocytů nebo molekulárně-genetický průkaz klonality pomocí přestavby genu pro imunoglobulin nebo průkaz mutace *L265P* v genu *MYD88* v likvoru [Minnema, 2017]. Kontrastní magnetická rezonance (MRI) mozku a míchy je zásadní pro lokalizaci postižení, které je přítomné ve většině případů BNS, a k odlišení od jiných procesů [Simon,

Tab. 6. Mezinárodní prognostický skórovací systém pro nemocné se symptomatickou Waldenströmovou makroglobulinémií – IPSSWM [Morel, 2009].

Rizikové faktory	**Skóre**
věk > 65 let	1
hemoglobin ≤ 115 g/l	1
trombocyty ≤ 100×10^9/l	1
beta2-mikroglobulin > 3 mg/l	1
IgM > 70 g/l	1

skóre	**0–1 (věk do 65 let)**	**2 nebo věk > 65 let**	**≥ 3**
5leté celkové přežití	nízké	intermediární	vysoké
(%)	87	68	36
medián přežití (měsíce)	143	99	44

2015; Castillo, 2016]. Obvyklým obrazem je difúzní infiltrace leptomeningeálních a perivaskulárních prostor nebo izolovaný, eventuálně multifokální, intraparenchymatózní tumor [Kim, 2009; Drappatz, 2008]. Negativní nález na MRI ale diagnózu BNS nevylučuje [Minnema, 2017]. Kontrastní vyšetření centrální nervové soustavy MRI s gadoliniem je doporučené provádět před samotným vyšetřením mozkomíšního moku, z důvodu možného falešného zobrazení sycení leptomening. Rozsah MRI vyšetření má být předem konzultován s radiologem pro výběr vhodných sekvencí a anatomických oblastí [Minnema, 2017].

3.3.4. Vyšetření při asociované amyloidóze

Amyloidóza je vzácnou komplikací WM, ale s potencionálně závažnými důsledky. Časná a přesná diagnóza je nevyhnutelná pro zlepšení prognózy pacientů. Dominantně převažující formou u WM je amyloidóza z depozice lehkých řetězců (AL amyloidóza). V méně než 5 % případů může jít o formu AA amyloidózy z depozice cirkulujícího sérového amyoidu s odlišnou formou léčby [Terrier, 2008].

V případě systémové formy AL amyloidózy dochází k ukládání amyloidogenních řetězců a tvorbě nerozpustných fibril amyloidu v tkáních a orgánech. Typickými cílovými orgány jsou ledviny, srdce, játra a periferní nervy.

Zásadní je odhalení amyloidózy před rozvojem nezvratného orgánového poškození. Citlivými ukazateli orgánového poškození jsou natriuretický peptid B (BNP) nebo N-terminální fragment BPN (NT-proBNP) a troponin I pro srdce, albuminurie pro ledviny, zvýšení alkalické fosfatázy (ALP) a glutamyltranferázy (GMT) pro játra [Merlini, 2013]. Monitorování těchto ukazatelů lze využít v rámci pravidelného skreeningu. Rychle se zhoršující bolestivá polyneuropatie tenkých vláken dolních končetin provázená vegetativní neuropatií nebo EMG známky axonálního poškození jsou podezřelé z přítomnosti amyloidózy [Rajkumar, 1998].

3.3.5. Vyšetření při krvácivých projevech

V případě spontánního krvácení nebo při časném krvácení po operaci nebo úrazu u pacienta s WM je nutno mimo trombocytopenii a hyperviskozitu pomýšlet i na diagnózu získané von Willebrandovy choroby (vWCH). U pacientů s WM s vysokými hodnotami IgM, hyperviskozitou a kryoglobulinémií je riziko vWCH vyšší [Hivert, 2012]. V případě klinického podezření na získanou vWCH se vyšetřují plazmatické hladiny von Willebrandova faktoru (vWf), fVIII a funkční aktivita ristocetin kofaktoru (vWf:RCo).

4. PROGNÓZA

Waldenströmova makroglobulinémie je nemoc s poměrně příznivou prognózou. Podle dat Evropského registru v letech 2000 až 2014 bylo 10leté celkové přežití 69 % [Buske, 2018]. Tato práce navíc nereflektuje dostupnost nových vysoce účinných léků a jejích kombinací [Treon, 2015; Treon, 2018; Treon, 2019; Buske 2021, Tam, 2018].

4.1. Riziko progrese asymptomatické Waldenströmovy makroglobulinémie

Jedna třetina pacientů s WM je v době diagnózy asymptomatických. Medián doby do progrese se pohybuje od 5–10 let [Kyle 2012, Dhodapkar 2009, Pophali 2019].

Riziko progrese do symptomatické nemoci lze odhadnout podle nového modelu rozdělujícího pacienty do tří rizikových skupin. Podle tohoto modelu jsou IgM ≥ 45 g/l, infiltrace kostní dřeně LPL ≥ 70 %, beta2-mikroglobulin ≥ 4 mg/l a albumin ≤ 35 g/l nezávislé prediktory progrese. U pacientů vysokého rizika je medián doby do progrese 1,8 roku, u středního rizika 4,8 roku a nízkého 9,3 roku. Pro výpočet je k dispozici webová aplikace (www.awmrisk.com) [Bustoros 2019]. Model může pomoci identifikovat vysoce rizikové asymptomatické pacienty, kteří mohou vyžadovat četnější sledování. Další nezávislý prediktor progrese je přítomnost nemutované WT formy genu *MYD88*^{WT} [Bustoros 2019].

4.2. Prognóza symptomatické Waldenströmovy makroglobulinémie

Osud nemocných s WM jevelmi různorodý a více informací o prognóze

u konkrétního pacienta nám mohou poskytnout prognostické indexy. Nejvýznamnějším z nich je Mezinárodní prognostický skórovací systém pro WM (IPSSWM), který je založen na hodnocení 5 klíčových parametrů, kterými jsou: věk, hodnota hemoglobinu, počet trombocytů, sérové koncentrace beta2-mikroglobulinu (B2-M) a MIg [Morel, 2009], podrobnosti jsou uvedeny v tab. 6. Skórovací systém IPSSWM je určený pro symptomatickou formu WM. Kombinace vysokého rizika podle IPSSWM a zvýšené laktát dehydrogenázy může pomoci identifikovat podskupinu vysoce rizikových pacientů s celkovým přežitím < 3 roky [Kastritis, 2009]. Nový revidovaný skórovací systém z roku 2019 stratifikuje symptomatickou WM do 5 prognostických skupin na základě věku (≤ 65 let, 66–75 let, ≥ 76 let), B2-M ≥ 4 mg/l, albuminu < 35 g/l a LDH ≥ 250 IU/l. Seřazeně od nejnižšího k nejvyššímu riziku je v jednotlivých skupinách frekvence úmrtí v souvislosti s WM ve 3 letech 0, 10, 14, 38 a 48 % ($p < 0{,}001$) a 10 leté přežití 84, 59, 37, 19 a 9 % ($p < 0{,}001$) [Kastritis, 2019]. Tento systém bude vyžadovat další validaci před rutinním klinickým využitím.

5. VZOROVÝ ZÁPIS DIAGNÓZY WM

Doporučený zápis diagnózy WM by měl být v následujícím formátu: C88.0 Morbus Waldenström / Waldenströmova makroglobulinémie; datum diagnózy, riziko dle IPSSWM nízké/intermediární/vysoké (v případě symptomatické nemoci); gen *MYD88* mutovaný/nemutovaný (dopručeně, popis mutace např. *L265P*); gen *CXCR4* mutovaný/nemutovaný (volitelně, popis mutace např. S338X); rozsah postižení (CT, MRI nebo PET/CT trupu v případě symptomatické nemoci); indikace k léčbě (hyperviskozita, nemoc chladových aglutininů, symptomatická kryoglobulinemie, IgM mediovaná neuropatie, lymfadenopatie, organomegalie, anémie s hemoglobinem < 100 g/l, trombocytopenie < 100×10^9/l).

6. DOPORUČENÍ PRO DIAGNOSTIKU WM

- Monitorování koncentrace MIg IgM by mělo být prováděno v jedné laboratoři a za použití vždy stejné metody.
- Vyšetření chladových aglutininů a kryoglobulinu je doporučené v době diagnózy a u pacientů s klinickými projevy poruch prokrvení a/nebo vaskulitidy či laboratorními projevy hemolýzy.
- Vyšetření kostní dřeně, nejlépe trepanobiopsie s adekvátní analýzou metodou průtokové cytometrie, je nezbytné pro stanovení diagnózy WM.
- Biopsie tkáně je doporučována u všech pacientů se suspektní histologickou transformací (u části nemocných s WM může dojít k transformaci do DLBCL).
- Testování bodové mutace *L265P* v genu *MYD88* je doporučeno u všech pacientů se zvažovanou diagnózou WM. Preferovaným vyšetřením je alelově specifická PCR z aspirátu kostní dřeně.
- U pacientů se symptomatickou periferní neuropatií je doporučováno vyšetření specifických protilátek proti glykoproteinu myelinu nebo proti gangliosidu M1(anti-MAG a anti-GM-1 protilátek).
- Neurofyziologické testování pomocí EMG a neurografie (kondukční studie) je doporučeno při podezření na neuropatii a slouží k určení typu nervového poškození a usměrňuje další diagnostiku.
- Provedení CT nebo MRI vyšetření (hrudníku, břicha, pánve) nebo celotělového PET/CT je je vhodné zvažit u všech symptomatických pacientů před zahájením léčby.
- Pro hodnocení rizika u symptomatických pacientů slouží mezinárodní prognostický skórovací systém pro nemocné s Waldenströmovou makroglobulinémií – IPSSWM

6.1. DOPORUČENÍ PRO DIAGNOSTIKU BING-NEELOVA SYNDROMU

- K potvrzení diagnózy Bing-Neelova syndromu je potřebná: A) histologicky potvrzená infiltrace struktur centrálního nervového systému (CNS) buňkami lymfoplasmocytárního lymfomu (LPL), např. pomocí stereotaktické biopsie. Nebo B) Cytologický průkaz buněk LPL v likvoru bez klinických známek transformace v agresivnější lymfom a průkaz monoklonální B populace v likvoru pomocí metod průtokové cytometrie nebo molekulárně-genetický průkaz klonality pomocí přestavby genu pro imunoglobulin nebo průkaz mutace *L265P* v genu *MYD88*.
- Kontrastní vyšetření centrální nervové soustavy MRI s gadoliniem je doporučené provádět před samotným vyšetřením mozkomíšního moku, z důvodu možného falešného zobrazení sycení leptomening. Rozsah MRI vyšetření má být předem zkonzultován s radiologem pro výběr vhodných sekvencí a anatomických oblastí.

LITERATURA PRO DIAGNOSTICKOU ČÁST

- Adam Z, Šmardová J, Ščudla V. Waldenströmova makroglobulinémie – klinické projevy, diferenciální diagnostika a prognóza nemoci. Vnitřní Lék. 2007;53:1325–1337.
- Baehring JM, Hochberg EP, Raje N, et al. Neurological manifestations of Waldenström macroglobulinemia. Nat Clin Pract Neurol. 2008;4(10):547–556.
- Baldini L, Nobile-Orazio E, Guffanti A, et al. Peripheral neuropathy in IgM monoclonal gammopathy and Wäldenstrom's macroglobulinemia: a frequent complication in elderly males with low MAG-reactive serum monoclonal component. Am J Hematol. 1994;45:25–31.
- Banwait R, O'Regan K, Campigotto F, et al. The role of 18F-FDG PET/CT imaging in Waldenstrom macroglobulinemia. Am J Hematol. 2011;86(7):567–572.
- Braggio E, Fonseca R. Genomic abnormalities of Waldenström macroglobulinemia and related low-grade B-cell lymphomas. Clin Lymphoma Myeloma Leuk. 2013;13(2):198–201.
- Buske C, Sadullah S, Kastritis E, et al. Treatment and outcome patterns in European patients with Waldenström's macroglobulinaemia: a large, observational, retrospective chart review. Lancet Haematol. 2018;5(7):e299–e309.
- Buske C, Tedeschi A, Trotman J, et al. Ibrutinib plus rituximab versus placebo plus rituximab for Waldenström's macroglobulinemia: final analysis from the randomized phase III iNNOVATE study. J Clin Oncol. 2022;40(1):52–62.
- Bustoros M, Sklavenitis-Pistofidis R, Kapoor P, et al. Progression risk stratification of asymptomatic Waldenström macroglobulinemia. J Clin Oncol. 2019;37(16):1403–1411.

- Castillo JJ, D'Sa S, Lunn MP, et al. Central nervous system involvement by Waldenström macroglobulinaemia (Bing-Neel syndrome): a multi-institutional retrospective study. Br J Haematol. 2016;172(5):709–715.
- Castillo JJ, Garcia-Sanz R, Hatjiharissi E, et al. Recommendations for the diagnosis and initial evaluation of patients with Waldenström macroglobulinaemia: a task force from the 8th International Workshop on Waldenström macroglobulinaemia. Br J Haematol. 2016;175(1):77–86.
- Coucke L, Marcelis L, Deeren D, et al. Lymphoplasmacytic lymphoma exposed by haemoptysis and acquired von Willebrand syndrome. Blood Coagul Fibrinolysis. 2014;25(4):395–397.
- Chapman MA, Lawrence MS, Keats JJ, et al. Initial genome sequencing and analysis of multiple myeloma. Nature. 2011;471(7339): 467–472.
- Dhodapkar MV, Hoering A, Gertz MA et al.; Long-term survival in Waldenstrom macroglobulinemia: 10-year follow-up of Southwest Oncology Group-directed intergroup trial S9003. Blood. 2009;113(4):793–796.
- D'Sa S, Kersten MJ, Castillo JJ, et al. Investigation and management of IgM and Waldenström-associated peripheral neuropathies: recommendations from the IWWM-8 consensus panel. Br J Haematol. 2017;176(5):728–742.
- Drappatz J, Akar S, Fisher DC, et al. Imaging of Bing-Neel syndrome. Neurology. 2008;70(16):1364.
- Ghobrial IM. Are you sure this is Waldenstrom macroglobulinemia? Hematology Am Soc Hematol Educ Program. 2012;2012:586–594.
- Gnemmi V, Leleu X, Provot F, et al. Cast nephropathy and light-chain deposition disease in Waldenström macroglobulinemia. Am J Kidney Dis. 2012;60(3):487–491.
- Growková K, Kufová Z, Ševčíková T, et al. Diagnostické přístupy u Waldenströmovy makroglobulinemie – nejvhodnější dostupné možnosti neinvazivního a dlouhodobého monitorování nemoci. Klin Onkol. 2017;30(Suppl 2):81–91.
- Gustine JN, Meid K, Dubeau T, et al. Serum IgM level as predictor of symptomatic hyperviscosity in patients with Waldenström macroglobulinaemia. Br J Haematol. 2017;177(5):717–725.
- Hivert B, Caron C, Petit S, et al. Clinical and prognostic implications of low or high level of von Willebrand factor in patients with Waldenstrom macroglobulinemia. Blood. 2012;120(16):3214–3221.
- Hunter ZR, Manning RJ, Hanzis Ch, et al. IgA and IgG hypogammaglobulinemia in Waldenström's macroglobulinemia. Haematologica. 2010;95(3):470–475.
- Jelinek T, Bezdekova R, Zatopkova M, et al. Current applications of multiparameter flow cytometry in plasma cell disorders. Blood Cancer J. 2017;7(10):e617.
- Jiménez C, Sebastián E, Chillón MC, et al. *MYD88 L265P* is a marker highly characteristic of, but not restricted to, Waldenström's macroglobulinemia. Leukemia. 2013;27(8):1722–1728.
- Kaiser LM, Hunter ZR, Treon SP, et al. *CXCR4* in Waldenström's Macroglobulinema: chances and challenges. Leukemia. 2021;35:333–345.
- Kastritis E, Zervas K, Repoussis P, et al. Prognostication in young and old patients with Waldenström's macroglobulinemia: importance of the International Prognostic Scoring System and of serum lactate dehydrogenase. Clin Lymphoma Myeloma. 2009;9(1):50–52.
- Kastritis E, Kyrtsonis MCH, Morel P, et al. Competing risk survival analysis in patients with symptomatic Waldenström macroglobulinemia: the impact of disease unrelated mortality and of rituximab-based primary therapy. Haematologica. 2015;100(11):e446–e449.
- Kastritis E, Morel P, Duhamel A, et al. A revised international prognostic score system for Waldenström's macroglobulinemia. Leukemia. 2019;33:2654–2661.
- Kim HJ, Suh S, Kim JH, et al. Brain magnetic resolution imaging to diagnose Bing-Neel syndrome. J Korean Neurosurg Soc. 2009;46:588–591.
- Kyle RA, Benson JT, Larson DR et al. Progression in smoldering Waldenström macroglobulinemia: long-term results. Blood. 2012;119(19):4462–4466.
- Leleu X, Roccaro AM, Moreau AS, et al. Waldenstrom macroglobulinemia. Cancer Lett. 2008;270(1):95–107.
- Leleu X, Xie W, Bagshaw M, et al. The role of serum immunoglobulin free light chain in response and progression in waldenstrom macroglobulinemia. Clin Cancer Res. 2011;17(9):3013–3018.
- Levine T, Pestronk A, Florence J, et al. Peripheral neuropathies in Waldenström's macroglobulinaemia. J Neurol Neurosurg Psychiatry. 2006;77(2):224–228.
- Martyn CN, Hughes RA. Epidemiology of peripheral neuropathy. J Neurol Neurosurg Psychiatry. 1997;62(4):310–318.
- Menke MN, Feke GT, McMeel JW, et al. Hyperviscosity-related retinopathy in Waldenström macroglobulinemia. Arch Ophthalmol. 2006;124(11):1601–1606.
- Merlini G, Wechalekar AD, Palladini G. Systemic light chain amyloidosis: an update for treating physicians. Blood. 2013;121:5124–5130.
- Minnema MC, Kimby E, D'Sa S, et al. Guideline for the diagnosis, treatment and response criteria for Bing-Neel syndrome. Haematologica. 2017;102(1):43–51.
- Morel P, Duhamel A, Gobbi P, et al. International prognostic scoring system for Waldenström macroglobulinemia. Blood. 2009;113(18):4163–4170.
- Nguyen-Khac F, Lambert J, Chapiro E, et al. Chromosomal aberrations and their prognostic value in a series of 174 untreated patients with Waldenström's macroglobulinemia. Haematologica. 2013;98(4):649–654.
- Nobile-Orazio E, Francomano E, Daverio R, et al. Anti-myelin-associated glycoprotein IgM antibody titers in neuropathy associated with macroglobulinemia. Ann Neurol. 1989;26(4):543–550.
- Owen RG, Kyle RA, Stone MJ, et al. Response assessment in Waldenström macroglobulinaemia: update from the VIth International Workshop. Br J Haematol. 2013; 160(2):171–176.
- Ocio EM, Schop RFJ, Gonzalez B, et al. 6q deletion in Waldenström macroglobulinemia is associated with features of adverse prognosis. Br J Haematol. 2007;136:80–86.
- Owen RG. Developing diagnostic criteria in Waldentrom's macroglobulinemia. Semin Oncol. 2003;30: 196–200.
- Owen RG, Pratt G, Auer RL, et al. Guidelines on the diagnosis and management of Waldenström macroglobulinaemia. Br J Haematol. 2014;165(3):316–333.
- Paiva B, Montes MC, García-Sanz R, et al. Multiparameter flow cytometry for the identification of the Waldenström's clone in IgM-MGUS and Waldenström's macroglobulinemia: new criteria for differential diagnosis and risk stratification. Leukemia. 2014;28(1): 166–173.
- Poulain S, Dervite I, Leleu X, et al. Autoimmune hemolytic anemias and IgG antierythrocyte autoantibodies in Waldenström's macroglobulinemia: association with FcgammaRIIa polymorphism. Leukemia. 2006;20:1179–1181.
- Poulain S, Roumier C, Decambron A, et al. *MYD88 L265P* mutation in Waldenstrom macroglobulinemia. Blood. 2013;121(22): 4504–4511.
- Pophali PA, Bartley A, Kapoor P, et al. Prevalence and survival of smouldering Waldenström macroglobulinaemia in the United States. Br J Haematol. 2019;184(6):1014–1017.
- Puente XS, Pinyol M, Quesada V, et al. Whole-genome sequencing identifies recurrent mutations in chronic lymphocytic leukaemia. Nature. 2011;475(7354):101–105.
- Rajkumar SV, Gertz MA, Kyle RA. Prognosis of patients with primary systemic amyloidosis who present with dominant neuropathy. Am J Med. 1998;104:232–237.
- Schop RFJ, Fonseca R. Genetics and cytogenetics of Waldenstrom's macroglobulinemia. Semin Oncol. 2003;30:142–145.
- Simon L, Fitsiori A, Lemal R, et al. Bing-Neel syndrome, a rare complication of Waldenström macroglobulinemia: analysis of 44 cases and review of the literature. A study on behalf of the French Innovative Leukemia Organization (FILO). Haematologica. 2015;100(12):1587–1594.
- Stone MJ. Waldenström's macroglobulinemia: hyperviscosity syndrome and cryoglobulinemia. Clin Lymphoma Myeloma. 2009;9(1):97–99.

- Stone MJ, Bogen SA. Evidence-based focused review of management of hyperviscosity syndrome. Blood. 2012;119:2205–2208.
- Tam CS, LeBlond V, Novotny W et al. A head-to-head Phase III study comparing zanubrutinib versus ibrutinib in patients with Waldenström macroglobulinemia. Future Oncol. 2018;14(22):2229–2237.
- Teras LR, DeSantis CE, Cerhan JR, et al. US lymphoid malignancy statistics by World Health Organization subtypes. CA Cancer J Clin. 2016;66(6):443–459.
- Terrier B, Jaccard A, Harousseau JL, et al. The clinical spectrum of IgM-related amyloidosis: a French nationwide retrospective study of 72 patients. Medicine (Baltimore). 2008;87(2):99–109.
- Treon SP. How I treat Waldenström macroglobulinemia. Blood. 2009;114(12):2375–2385.
- Treon SP, Xu L, Yang G, et al. *MYD88 L265P* somatic mutation in Waldenström's macroglobulinemia. N Engl J Med. 2012;367:826–833.
- Treon SP, Tripsas CK, Ciccarelli BT, et al. Patients with Waldenström macroglobulinemia commonly present with iron deficiency and those with severely depressed transferrin saturation levels show response to parenteral iron administration. Clin Lymphoma Myeloma Leuk. 2013;13(2):241–243.
- Treon, SP, Cao Y, Xu L, et al. Somatic mutations in *MYD88* and *CXCR4* are determinants of clinical presentation and overall survival in Waldenstrom macroglobulinemia. Blood. 2014;123:2791–2796.
- Treon SP, Xu L, Hunter Z. *MYD88* Mutations and response to ibrutinib in Waldenström's macroglobulinemia. N Engl J Med. 2015;373(6):584–586.
- Treon SP, Tripsas CK, Meid K et al. Ibrutinib in previously treated Waldenström's macroglobulinemia. Engl J Med. 2015;372(15):1430–1440.
- Treon SP. How I treat Waldenström macroglobulinemia. Blood. 2015;126(6):721–732.
- Treon SP, Gustine J, Meid K et al. Ibrutinib monotherapy in symptomatic, treatment-naïve patients with Waldenström macroglobulinemia. Clin Oncol. 2018;36(27):2755–2761.
- Treon SP, Meid K, Gustine J, et al. Ibrutinib monotherapy produces long-term disease control in previously treated Waldenström's macroglobulinemia: Final report of the Pivotal trial (NCT01614821). Hematol Oncol. 2019;37(Suppl):184-185(abstr 135).
- Treon SP, Xu L, Guerrera ML, et al. Genomic landscape of Waldenström macroglobulinemia and its impact on treatment strategies. J Clin Oncol. 2020;38(11):1198–1208.
- Trøen G, Warsame A, Delabie J. CD79B and *MYD88* mutations in splenic marginal zone lymphoma. ISRN Oncol. 2013;252318.
- Vlam L, Piepers S, Sutedja NA, et al. Association of IgM monoclonal gammopathy with progressive muscular atrophy and multifocal motor neuropathy: a case-control study. J Neurol. 2015;262(3):666–673.
- Vos JMI, Minnema MC, Wijermans PW, et al. Guideline for diagnosis and treatment of Waldenström's macroglobulinaemia. Neth J Med. 2013;71:54–62.
- Vos JM, Manning RR, Meid K, et al. Defining the incidence, pathology and clinical outcomes of kidney disease related to Waldenstrom's macroglobulinemia and IgM MGUS. Blood. 2015;126:3926.
- Wang, L, Lawrence MS, Wan Y, et al. SF3B1 and other novel cancer genes in chronic lymphocytic leukemia. N Engl J Med. 2011;365:2497–2506.
- Wang H, Chen Y, Li F, Delasalle K, et al. Temporal and geographic variations of Waldenström macroglobulinemia incidence: a large population-based study. Cancer. 2012;118(15):3793–3800.
- WHO classification of tumours of haematopoietic and lymphoid tissues. Vol. 2 (Ed Revised 4th Edition). Geneva: WHO Press 2017.
- Xu L, Hunter ZR, Yang G, et al. *MYD88 L265P* in Waldenström macroglobulinemia, immunoglobulin M monoclonal gammopathy, and other B-cell lymphoproliferative disorders using conventional and quantitative allele-specific polymerase chain reaction. Blood. 2013;121(11):2051–2058.

7. INDIKACE K LÉČBĚ

Současné léčebné možnosti mají potenciál dosáhnout dlouhotrvající léčebné odpovědi (remise nemoci) u velkého počtu pacientů. U většiny pacientů však není možná úplná eliminace maligního klonu. Nemoc obvykle po dosažení remise, trvající řádově měsíce či roky, opět recidivuje a vyžaduje další léčbu. Proto se u Waldenströmovy makroglobulinémie v současné době doporučuje asymptomatické nemocné pouze sledovat a se zahájením léčby vyčkat až do naplnění konsenzuálních kritérií uvedených níže [Leblond, 2016; D'Sa, 2017; Minnema, 2017].

Kritéria pro zahájení léčby:

- Klinické indikace pro zahájení léčby:
  - opakované teploty, noční poty a necílený úbytek hmotnosti > 10 % během 6 měsíců a patologická únava
  - hyperviskozita (vč. asymptomatických změn na očním pozadí)
  - symptomatická či bulky (≥ 5 cm v největším průměru) lymfadenopatie
  - symptomatická hepato/splenomegalie
  - symptomatická organomegalie či infiltrace tkání/orgánů (vč. symptomatické formy Bing-Neelova syndromu)
  - periferní neuropatie způsobená WM (symptomatická a progredující)
  - symptomatická kryoglobulinémie

- Laboratorní indikace pro zahájení léčby:
  - nemoc chladových aglutininů (chladová hemolytická anémie)
  - autoimunitní hemolytická anémie či trombocytopenie
  - nefropatie způsobená WM
  - amyloidóza způsobená WM
  - koncentrace hemoglobinu pod 100 g/l nebo počet trombocytů pod 100×10^9/l

Koncentrace monoklonálního imunoglobulinu IgM není sama o sobě indikací k zahájení léčby, nicméně pokud by koncentrace dosáhla 50 g/l, doporučuje se pátrat po možných projevech hyperviskozity (krvácení z nosu a z dásní, zhoršení vizu, bolesti hlavy, závratě, ataxie a změny psychiky). Vždy je nutné provést vyšetření očního pozadí. Pokud jsou přítomny klinické příznaky hyperviskozity, je akutně indikována plazmaferéza.

8. STRATEGIE LÉČBY

Skutečnost, že WM je velmi vzácným onemocněním s relativně dlouhým přežitím nemocných, limituje organizování velkých klinických studií. Proto informace o účinnosti léčby máme z menších studií, které obvykle hodnotí pouze počet léčebných odpovědí a délku remise, zatímco studie fáze III, které by srovnávaly vliv léčebných postupů na délku celkového přežití, jsou ojedinělé. Přehled vybraných publikovaných studií je uveden v tab. 7.

Strategie léčby v moderní hematologii respektuje, že WM je zpravidla neagresivní pozvolné onemocnění s dlouhodobým přežitím (10leté celkové přežití 69 %) při použití dostupné léčby (tato data nereflektují recentní dostupnost ibrutinibu) [Buske, 2018]. Lze tedy pozorovat trend ke zvýšení bezpečnosti re-

žimů modulací intenzity léčby s ohledem na celkový stav nemocného. Ibrutinib je např. lékem, který ma velmi akceptovatelný toxický profil, jde o monoterapii s perorální cestou aplikace. Onemocnění dlouhodobě stabilizuje, přestože počet kompletních remisí je limitovaný. Rovněž postupně dochází k vyloučení léků, které způsobují závažné nežádoucí účinky nebo způsobují vyšší četnost sekundárních nádorů, což je např. případ fludarabinu.

Tab. 7. Přehled režimů u nově léčené a relabované/refrakterní Waldenströmovy makroglobulinémie (WM).

Klinická studie	Fáze/ Počet pacientů	Indikace	ORR/≥PR/CR (%)	medián TTP (měsíce)	medián PFS (měsíce)	medián OS
Rituximab [Dimopoulos et al. 2002]	II/27	nově léčená a RR WM	–	16	–	–
Rituximab (4 aplikace) [Gert zet al. 2009]	II/34 II/35	nově léčená WM RR WM	53/35/0 51/20/0	30 32	51 % ve 2 letech 46 % ve 2 letech	85 % v 5 letech 48 % v 5 letech
Rituximab (8 aplikací) [Treon et al. 2005]	II/29	R/R WM	66/–/0	14	–	–
Ofatumumab [Furman et al. 2011]	II/37	nově léčená a RR WM	59/–/–	–	–	–
R+CHOP vs CHOP [Buske et al. 2009]	III/23 vs. 25	nově léčená WM	91/91/9 60/60/4	63 (TTF) 22 (TTF)	– –	NR
DRC [Dimopoulos et al. 2007]	II/72	nově léčená WM	83/74/7	35	67 % ve 2 letech	95
Bendamustin/R vs R-CHOP [Rummel et al. 2013]	III/22 vs. 19	nově léčená WM	95/–/– 95/–/–	– –	70 28	– –
Chlorambucil vs Fludarabine [Leblond et al. 2013]	III/169 vs. 170	nově léčená WM	–/36/– –/46/–	21 39	27 38	70 NR
Fludarabin/Cyklofosfamid [Dimopoulos et al. 2003]	II/11	RR WM	–/55/–	24	–	70 % ve 2 letech
Fludarabin/R [Treon et al. 2009]	II/27 II/16	nově léčená WM RR WM	96/89/– 94/81/–	78 38	67% 38 % ve 2 letech	– –
FCR [Tedeschi et al. 2012]	II/43	nově léčená a R/R WM	79/74/12	–	NR	69
Cladribine/Rituximab [Laszlo et al. 2011]	II/29	nově léčená a RR	90/–/25	–	–	–
Bortezomib [Chen et al. 2007]	II/27	nově léčená a R/R	–/44/0	NR	16	NR
Bortezomib [Treon et al. 2007]	II/27	nově léčená a R/R	85/48/0	7	–	–
Bortezomib/R [Ghobrial et al. 2010]	II/26	nově léčená WM	89/66/4	NR	NR	96 % v 1. roce
Bortezomib/R [Ghobrial et al. 2010]	II/37	RR WM	81/51/3	16	16	94 % v 1. roce
Bortezomib +/– Dex po 2 cyklech [Leblond et al. 2017]	II/34	RR WM	43 po 2 cyklech 63 po 6 cyklech	–	15,3	–
BDR [Treon et al. 2009]	II/23	nově léčená WM	96/83/13	NR /–	–	–
BDR [Dimopoulos et al. 2013]	II/59	nově léčená WM	85/68/3	–	42	82 % ve 3 letech
Everolimus/bortezomib/R [Ghobrial et al. 2015]	I/II/36	RR WM	89/56/–	–	21	–
CaRD [Treon et al. 2014]	II/31	nově léčená a R/R WM	87/67/3	NR	NR	–

CR – kompletní remise, NR – neuvedeno, ORR – celkový podíl odpovědí, OS – celkové přežití, PFS – přežití bez progrese, PR – parciální remise, RR, R/R – refrakterní nebo relabující, TTF – čas do selhání léčby, TTP – čas do progrese, WM – Waldenströmova makroglobulinémie

8.1. Nově léčená Waldenströmova makroglobulinémie

Hlavním cílem léčby je dlouhodobá kontrola symptomů nemoci při zachování kvality života. Anti-CD20 protilátka rituximab a její kombinace tvoří nadále pilíř léčby pacientů s WM [Buske, 2013; Leblond, 2016; Kapoor, 2017; Kastritis, 2018; Castillo 2020, Kaščák, 2019]. Přidání rituximabu k chemoterapii významně zvyšuje procento léčebných odpovědí a jejich trvání [Buske, 2009]. Několik retrospektivních analýz potvrdilo pozitivní vliv rituximabu na délku bezpříznakového období a celkové přežití [Buske, 2018; Olszewski, 2017; Castillo, 2017]. Monoterapie alkylačními cytostatiky a purinovými analogy je málo účinná a s ohledem na dostupnost nových účinných a bezpečnějších léků není vhodná. Ibrutinib jak v monoterapii, tak v kombinaci s rituximabem představuje vysoce účinnou léčebnou alternativu k imunochemoterapii [Treon, 2015; Treon, 2018; Treon, 2019; Buske 2021]. Léčba ibrutinibem se zdá být méně vhodná u pacientů s IgM asociovanou

Tab. 7 – pokračování. Přehled režimů u nově léčené a relabované/refrakterní Waldenströmovy makroglobulinémie (WM).

Klinická studie	Fáze/ Počet pacientů	Indikace	ORR/≥PR/CR (%)	medián TTP (měsíce)	medián PFS (měsíce)	medián OS
Oprozomib [Ghobrial et al. 2016]	I/II/17	RR WM	59/29/–	–	–	–
Ixazomib/R/Dex [Castillo et al. 2018; Castillo et al. 2020]	II/26	nově léčená WM	96/77/19 (VGPR)	–	90 % v 18 měsících medián 40 měsíců	–
Ixazomib, Dex, R (podkožní) [Kersten et al. 2019, Kersten et al. 2020]	II/50	RR WM	74/52/16 (≥ VGPR)	–	24měsíční PFS: 56 %	24měsíční OS: 88 %
Thalidomide +R [Treon et al. 2008]	II/25	nově léčená a R/R WM	72/64/–	38	–	–
Lenalidomide+R [Treon et al. 2009]	II/16	nově léčená a R/R WM	50/25/0	18,9	–	–
Everolimus [Ghobrial et al. 2010]	II/60	RR WM	73/50/0	25	21	NR
Ibrutinib [Treon et al. 2015 et 2019]	II/63	RR WM	91/77,7/0 (16% VGPR)	–	5leté PFS: 54 %	5leté OS: 87 %
Ibrutinib [Treon et al. 2018, Castillo et al. 2021]	II/30	nově léčená WM	100/87/0 (30% VGPR)		82 % v 30 měsících 4leté PFS 76 %	NR
Ibrutinib (rameno C) [Dimopoulos et al. 2015]	III/31	RR WM	84/65/0	–	–	–
Ibrutinib + rituximab versus rituximab [Dimopoulos et al. 2018, Buske et al. 2020]	III/150	nově léčená a RR WM	92 vs. 44/76 vs. 31/1 vs. 1	–	NR vs 20,3 měs. při mediáně sledování 50 měsíců (54 měs. PFS 68 vs. 25 %)	NR v obou ramenech
Zanubrutinib [Trotman et al. 2020]	I/II/77	nově léčená a RR WM	96/82/ 45 (VGPR + CR)	–	81 % ve 24 měsících	85 % v 36 měsících
Zanubrutinib versus Ibrutinib [Tam et al. 2020]	III/201	nově léčená a RR WM	94 vs. 93/77 vs. 78/28 vs. 19 (VGPR/CR)	–	85 vs. 84 % v 18 měsících	97 vs. 94 % v 36 měsících
Acalabrutinib [Owen et al. 2020]	II/92 II/14	RR WM nově léčená WM	93/78/33 (VGPR + CR) 93/779/7 (VGPR + CR)	–	82 % ve 24 měsících 90 % ve 24 měsících	89 ve 24 měsících 90 ve 24 měsících
Idealisib + obinutuzumab [Tomowiak et al. 2021]	II/48	RR WM	71,4/65,3/10,4 (VGPR)	–	25,4	NR
Venetoclax [Castillo et al. 2018, Castillo IMW 2019]	II/30	RR WM	87/80/17 (VGPR)	–	30	

CR – kompletní remise, NR – neuvedeno, ORR – celkový podíl odpovědí, OS – celkové přežití, PFS – přežití bez progrese, PR – parciální remise, RR, R/R – refrakterní nebo relabující, TTF – čas do selhání léčby, TTP – čas do progrese, WM – Waldenströmova makroglobulinémie

amyloidózou [Pika, 2018]. Kombinace bortezomibu s dexamethasonem a rituximabem nebo dexamethasonem, rituximabem a cyklofosfamidem můžou být další léčebnou alternativou a jsou experty doporučovány v případě sekundární amyloidózy [Gavriatopolou, 2017; Buske, 2020; Treon, 2020]. Léčbu na bázi bortezomibu je ale nutno rozvážit u pacientů s preexistující neuropatií.

Určující pro výběr vhodné léčby je rozsah a charakter nádorového postižení, požadovaná rychlost dosažení léčebné odpovědi, věk pacienta a mutační status v genech *MYD88* a *CXCR4*. Mutační status určuje rychlost nástupu léčebné odpovědi, její hloubku a přežití bez progrese, nejvýznamněji v případě léčby ibrutinibem v monoterapii [Treon, 2015; Dimopoulos 2017; Treon, 2018; Treon, 2019]. V přehledné tabulce jsou uvedeny publikovaná data o efektu mutací na výsledky léčby pomocí inhibitorů Brutonovy tyrosinkinázy, proteasomových inhibitorů a kombinace rituximabu a alkylačních cytostatik tab. 8. Léčebný algoritmus pro nově léčenou symptomatickou WM je uveden ve schématu 1.

8.1.1. Monoterapie rituximabem

Monoterapií rituximabem je dosahováno do 40 % celkových léčebných odpovědí po 4 aplikacích a 65 % po 8 aplikacích s trváním odpovědí od 8 do 29 měsíců [Gertz, 2004; Treon, 2005; Dimopoulos, 2002]. Nástup léčebné odpovědi je velice pozvolný (medián 7 měsíců) [Treon, 2005]. Monoterapie rituximabem tedy není vhodná pro pa-

Tab. 8. Efekt mutací v genech *MYD88* a *CXCR4* na výsledky léčby Waldenströmovy makroglobulinémie.

	MYD88^{L265P}/CXCR^{WT}	MYD88^{L265P}/CXCR4^{MUT}	MYD88^{WT}
BTK inhibitory			
Ibrutinib v monoterapii u RR WM [Treon SP et al. 2019]	ORR/≥PR/VGPR: 100/97/44 % medián času do ≥MR/≥PR: 1/2 měs. 5leté PFS/mPFS: 71 %/NR	ORR/≥PR/VGPR: 86/63/9 % medián času do ≥MR/≥PR: 1/6 měs. 5leté PFS/mPFS: 34 %/42měs.	ORR/≥PR/VGPR: 50/0/0 % medián času do ≥MR/≥PR: 1/NA 5leté PFS/mPFS: 0 %/5měs.
Ibrutinib v monoterapii u nové WM [Treon SP et al. 2018; Castillo et al. 2021]	ORR/≥PR/VGPR: 100/94/31 % medián času do MR 0,9 měs. a ≥PR: 1,9 měs. 18 měs. odhadované PFS: 92 % pro celou kohortu (2 progrese u CXCRMUT)	ORR/≥PR/VGPR: 100/71/7 % medián času do MR 1,7 měs. a ≥PR: 7,3 měs. 18 měs. odhadované PFS: 92 % pro celou kohortu (2 progrese u CXCRMUT)	Všichni pacienti v této studii byli MYD88^{L265P}
Ibrutinib plus rituximab versus rituximab u nové a RR WM [Dimopoulos et al. 2018]	ORR/≥PR/VGPR/CR: 94/78/28/6 % 30 měs. odhadované PFS: 86 % 4leté PFS: 92 %	ORR/≥PR/VGPR/CR: 100/73/19/0 % 30 měs. odhadované PFS: 80 % 4leté PFS: 59 %	ORR/≥PR/VGPR/CR: 81/63/27/0 % 30 měs. odhadované PFS: 80 %
Zanubrutinib u nové a RR WM [Trotman J et al. 2020]	ORR/ VGPR/CR: 96/45 % (všechny genotypy) 3leté PFS: 81 % (všechny genotypy)	ORR/VGPR: 100/27 %	ORR/VGPR: 80/25 %
Zanubrutinib versus Ibrutinib u nové a RR WM [Trotman J et al. 2020]	ORR/≥PR/VGPR/CR: 94/77/30 % (MYD88^{L265P} kohorta léčená zanubrutinibem) 1leté PFS: 90 % (MYD88^{L265P} kohorta léčená zanubrutinibem)	ORR/≥PR/VGPR/CR: 94/77/30 % (MYD88^{L265P} kohorta léčená zanubrutinibem) 1leté PFS: 90 % (MYD88^{L265P} kohorta léčená zanubrutinibem)	ORR/≥PR/VGPR: 81/50/27 % (kohorta 2: MYD88^{WT}) 1leté PFS: 72 % (kohorta 2: MYD88^{WT})
Acalabrutinib u nové a RR WM [Owen et al. 2020]	ORR/≥PR/VGPR: 94/80/11 % (MYD88^{L265P} kohorta)	nehodnoceno	ORR/≥PR/VGPR: 79/64/0 %

Komentář k BTKi a jejich kombinacím:
Ibrutinib u pacientů s WM s genotypem MYD88^{L265P}/CXCR^{WT} má lepší léčebné výsledky v podobě rychlosti nástupu léčebné odpovědi, její hloubky a PFS. Pacienti s WM s genotypem MYD88^{L265P}/CXCR4^{MUT} mají prodlevu 4–5 měsíců do dosažení hluboké odpovědi (≥ PR).
U pacientů s WM s MYD88^{WT} nejsou dosahované hluboké léčebné odpovědi a trvání odpovědi je krátké (PFS < 5 měsíců).
Zdá se že kombinace ibrutinibu a rituximabu dosahuje u pacientů s WM s MYD88^{WT} významné aktivity a má potenciál překonat její negativní prognostický dopad.
Zanubrutinib má větší protinádorovou aktivitu a vede k hlubším léčebným odpovědím u MYD88^{WT} a CXCR4^{MUT} ve srovnání s ibrutinibem.
Acalabrutinib má významnou protinádorovou aktivitu u MYD88^{WT}.

BR – bendamustin, rituximab, BTKi – ihibitory Brutonove tyrosinkinázy, CR – kompletní remise, DRC – dexamethason, rituximab, cyklofosfamid, MUT – mutovaný, ORR – celkové léčebné odpovědi, NR – nedosaženo, OS – celkové přežití, PFS – bezpříznakové přežití, TTNT – čas do další léčby, PFS – bezpříznakové přežití, R – rituximab, R/R – relaps, refrakterní nemoc, SD – stabilní choroba, WT – *wild-type* = nemutovaný

Tab. 8 – pokračování. Efekt mutací v genech *MYD88* a *CXCR4* na výsledky léčby Waldenströmovy makroglobulinémie.

	MYD88^{L265P}/CXCR^{WT}	MYD88^{L265P}/CXCR4^{MUT}	MYD88^{WT}
Proteasomové inhibitory			
Bortezomib, rituximab u nové a RR WM [Pistofidis et al. 2018]	CXCR stav neměl dopad na ORR CXCR stav neměl dopad na PFS a OS (log-rank, p = 0,994)	CXCR stav neměl dopad na ORR CXCR stav neměl dopad na PFS a OS (log-rank, p = 0,994)	(95 % MYD88 L265P) jenom 2 pacienti MYD88^{WT}
DRC + bortezomib versus DRC u nové WM [Buske et al. 2020]	ORR/≥PR/≥VGPR: 91,2/79,1/18,7 % medián času do první odpovědi: 3 měs. 24 měs. odhadované PFS: 80,6% výsledky pro kohortu DRC + B	CXCR stav neměl dopad na ORR a PFS	MYD88 stav neměl dopad na ORR a PFS
Carfilzomib, dexamethason, rituximab [Treon et al. 2014]	ORR/≥PR: 85/65 % (MYD88^{L265P}/CXCR^{WT}) ORR/≥PR/≥VGPR: 87/68/36 % (celá kohorta)	ORR/≥PR: 91/73 %	(> 96 % MYD88 L265P) jenom 1 pacient MYD88^{WT}: VGPR
Ixazomib, dexamethason, rituximab u nové WM [Treon et al. 2018]	ORR/≥PR/VGPR: 96/77/15 % (celá kohorta) SD, MR/PR/VGPR: 27/55/18 % (MYD88^{L265P}/CXCR^{WT}) medián času do léčebné odpovědi: 8 týdnů	SD, MR/PR/VGPR: 7/67/27 % medián času do léčebné odpovědi: 12 týdnů	(všichni MYD88 L265P)
Komentář k léčbě na bázi proteasomových inhibitorů: CXCR mutační stav neměl dopad na ORR, PFS a OS u pacientů léčených kombinacemi s bortezomibem, karfilzomibem u ixazomibu neměl dopad na ORR a PFS. MYD88^{WT} neměl dopad na ORR a PFS při léčbě kombinací DRC + B, u ostatních kombinací protesomových inhibitorů není dopad této mutace jasný.			
Alkylační cytostatika			
Bendamustin, rituximab (BR) u nové WM (retrospektivní studie) [Laribi et al. 2019]	kumulativní ORR/≥PR/VGPR/CR: 97/96/37/19 % (pro celou kohortu) 24 měs. PFS: 87 % (pro celou kohortu)	CXCR mutace neměli dopad na ORR a PFS (p = 0,22).	bez efektu na ORR ale trend k časné progresi (p = 0,041)
BR verusus DRC u nové a RR WM (retrospektivní studie [Paludo et al. 2018]	ORR/≥PR/VGPR/CR: 93/86/29 %/ (pro novou WM léčenou BR) ORR/≥PR/VGPR/CR: 96/87/17 %/ (pro novou WM léčenou DRC) 24 měs. PFS: 88 vs. 61 % (BR vs. DRC) medián PFS: NR vs. 34 měs. (BR vs. DRC)	dopad CXCR4 mutací nehodnocen	ORR u MYD88^{L265P} vs MYD88^{WT}: 92 vs. 100 % (p = 1,0) medián PFS u MYD88^{L265P} vs MYD88^{WT}: 45 vs 34měs (p = 0,30) Medián TTNT u MYD88^{L265P} vs. MYD88^{WT}: 56 vs. 36 měs (p = 0,14)
DRC versus DRC + bortezomib u nové WM [Buske et al. 2020]		CXCR stav neměl dopad na ORR a PFS	MYD88 stav neměl dopad na ORR a PFS
Komentář k léčbě na bázi alkylačních cytostatik: CXCR mutační stav neměl dopad na ORR, PFS u pacientů léčených režimy BR a DRC. *MYD88* stav neměl dopad na ORR. U pacientů s *MYD88* WT byl pozorován trend ke kratšímu PFS ve dvou retrospektivních studiích, nicméně v jedné prospektivní studii tento trend pozorován nebyl.			

BR – bendamustin, rituximab, BTKi – ihibitory Brutonove tyrosinkinázy, CR – kompletní remise, DRC – dexamethason, rituximab, cyklofosfamid, MUT – mutovaný, ORR – celkové léčebné odpovědi, NR – nedosaženo, OS – celkové přežití, PFS – bezpříznakové přežití, TTNT – čas do další léčby, PFS – bezpříznakové přežití, R – rituximab, R/R – relaps, refrakterní nemoc, SD – stabilní choroba, WT – *wild-type* = nemutovaný

cienty vyžadující urychlenou kontrolu nemoci. Až u poloviny pacientů dochází v prvních měsících léčby k přechodnému nárůstu IgM (≥ 25 %), takzvanému vzplanutí „IgM flare" [Treon, 2005]. Toto může vést vzácně až k projevům hyperviskozity, zhoršit neuropatii, kryoglobulinémii nebo nemoc chladových aglutininů [Treon, 2004]. Proto se u pacientů

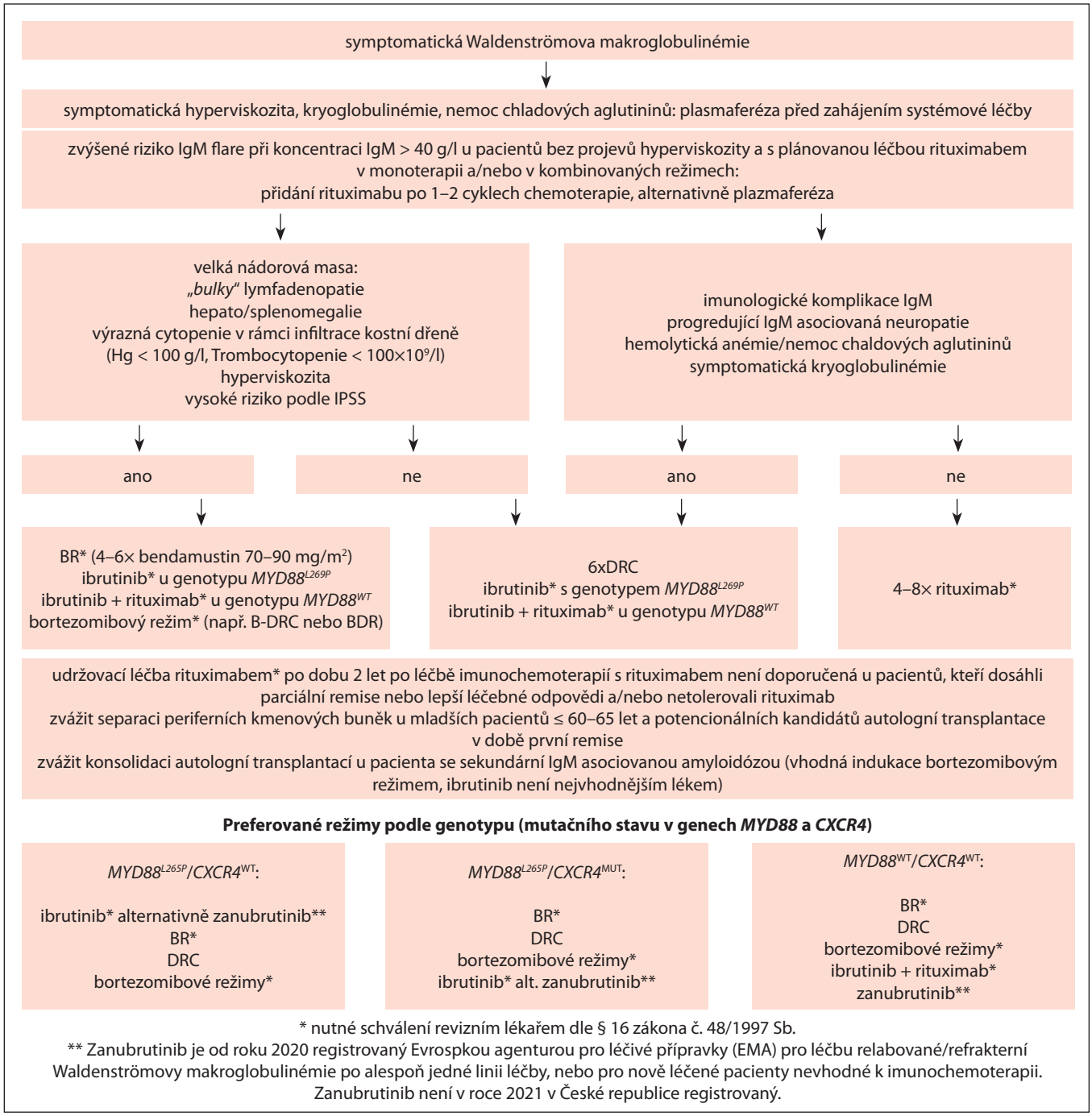

Schéma 1. Nově léčená Waldenströmova makroglobulinémie.

s vysokými koncentracemi IgM > 40 g/l doporučuje provést plazmaferézu před prvním podáním rituximabu. Obecně u pacientů s hodnotami celkového IgM > 40 g/l není monoterapie rituximabem vhodná. Až u 7 % pacientů s WM léčených rituximabem jak v monoterapii, tak v kombinační léčbě byly zaznamenány významné infuzní reakce vedoucí k předčasnému ukončení léčby. Intolerance rituximabu je charakterizována horšícími se infuzními reakcemi. Část pacientů netolerujících rituximab byla posléze bezpečně léčená ofatumumabem [Castillo, 2015]. Ofatumumab ale již není dostupný na evropském trhu. Alternativou s nižším rizikem reakcí může být subkutánní rituximab (ve studii podán úspěšně u dvou pacientů s rozvojem infuzní reakce po intravenózním rituximabu) [Kersten, 2021]. V prospektivní studii fáze 2 u pacientů s WM léčených kombinačním režimem s obinutuzumabem nebyly zaznamenány žádné závažné infuzní reakce, celkově byl výskyt infuzních rekací (všechny lehkého stupně, ≤ 2) velmi nízký (5 %) [Tomowiak, 2021]. Pozitivní zkušenosti s obinutuzubam v kombinaci s chemoterapií u pacientky s anamnézou život

ohrožující reakce při léčbě rituximabem dokladuje i recentní původní práce kolektivu Adam et al. 2021 [Adam, 2021]. U pacientů s intoleranci rituximabu lze zvážit léčbu obinutuzumabem. Monoterapii rituximabem lze zvážit pro specifické případy léčby imunologických komplikací IgM, jako je symptomatická kryoglobulinemie, na kortikoidy rezistentní významná hemolytická anemie, IgM asociovaná progredující neuropatie [Kastritis, 2018; Leblond, 2016; Kapoor, 2017]. U pacientů s rychle progredující těžší formou demyelinizační IgM asociované polyneuropatie, kteří mohou profitovat z rychlejšího nástupu léčebné odpovědi a její hloubky, má být alternativně zvážená léčba imunochemoterapií (např. režim bendamustin, rituximab alternativně dexamethason, rituximab, cyklofosfamid), nebo ibrutinibem v monoterapii či v kombinaci s rituximabem [Treon, 2016; Castellani 2020].

8.1.2. Kombinované režimy imunochemoterapie

Nebyl doposud stanoven jednotný optimální režim léčby a při jejím výběru jsou důležité rozdíly v profilu nežádoucích účinků. Predispozice k neuropatickým komplikacím u pacientů s WM brání léčbě thalidomidem, vinca-alkaloidy a za méně vhodné lze považovat i intenzifikované podání bortezomibu. Léčba antracyklinovými režimy je zatížená vyšším výskytem infekčních komplikací a má kardiotoxické účinky. Bez rizik není ani léčba purinovými analogy, kterou provází infekční, myelosupresivní komplikace a vyšší výskyt sekundárních malignit. U nově léčených pacientů jsou doporučovány režimy s akceptovatelným poměrem účinnosti a profilem nežádoucích účinků režim rituximab, cyklofosfamid, dexamethason (DRC) a kombinace bendamustin, rituximab (BR) [Kaščák, 2016].

Pomocí režimu dexamethason, rituximab a cyklofosfamid u pacientů s nově léčenou WM bylo dosaženo 83 % léčebných odpovědí, z toho 7 % kompletních remisí. Medián do nástupu léčebné odpovědi byl 4 měsíce. Tolerance režimu byla velmi dobrá [Dimopoulos, 2007]. Medián do zahájení další léčby byl až 51 měsíců. Medián celkového přežití 95 měsíců. [Kastritis, 2015]. Pravděpodobnost celkového přežití v 8 letech pro skupinu nízkého, středního a vysokého rizika podle IPSSWM byla 100 %, 55 % a 27 % (p = 0,005) [Dimopoulos, 2007; Kastritis, 2015].

Režim bendamustin (90 mg/m^2), rituximab byl srovnán s režimem R-CHOP ve studii fáze 3. V obou ramenech bylo dosaženo shodně 95 % léčebných odpovědí. Medián přežití bez progrese v trvání téměř 70 měsíců vyšel ve prospěch režimu BR [Rummel, 2013]. Snížení počtu cyklů ze šesti na čtyři s redukcí dávky bendamustinu na 70 mg/m^2/den nemělo negativní vliv na procento a hloubku léčebných odpovědí v jedné retrospektivní analýze [Castillo, 2016]. Ve dvou retrospektivních pracích byl zaznamenán trend delšího bezpříznakového přežití u režimu BR ve srovnání s DRC u neléčené WM. Tento trend ale nevedl k delšímu nemoc specifickému přežití [Castillo 2018, Paludo 2018].

Při výběru vhodného režimu je doporučené řídit se klinickými projevy, rozsahem nádorového postižení a požadavkem na rychlost dosažení léčebné odpovědi. Velkou nádorovou masu lze předpokládat u pacientů s těžkými cytopeniemi, s masivní organomegalií, lymfadenopatií anebo hyperviskozitou. Režim DRC je vhodný pro symptomatické pacienty s menším nádorovým postižením nevyžadující urychlený nástup léčebné odpovědi. Pro pacienty s větší nádorovou zátěží vyjádřenou vysokým rizikem podle IPSSWM (významná anémie, trombocytopenie, vysoké IgM a zvýšený B2M) se jeví režim DRC jako méně vhodný. Režim BR je vhodnou volbou pro pacienty s větším nádorovým postižením a potřebou rychlého nástupu léčebné odpovědi [Leblond, 2016; Kapoor, 2017; Kastritis, 2018]. Dávku bendamustinu a/nebo počet cyklů BR je vhodné přizpůsobit podle individuálních charakteristik pacienta a tolerance léčby [Castillo, 2016; Kastritis, 2018].

8.1.3. Kombinované režimy proteasomového inhibitoru a rituximabu

V prospektivních klinických studiích byly hodnocené kombinace bortezomibu, ixazomibu a karfilzomibu v kombinaci s rituximabem nebo imunochemoterapií u nově léčené WM [Treon, 2009; Ghobrial, 2018; Dimopoulos, 2013 Treon 2014; Castillo, 2018; Buske, 2020]. Ve studiích s bortezomibem podávaným 2× týdně a intravenózně byl zaznamenán významný výskyt závažné periferní neuropatie (stupně ≥ 3), která vedla k ukončení léčby u významného počtu pacientů (> 60 %) [Treon, 2009]. Týdenní podávaní bortezomibu a podkožní aplikace vedly k výraznému snížení výskytu závažné neuropatie [Ghobrial, 2010; Dimopoulos, 2013; Buske, 2020]. V recentní prospektivní randomizované klinické studii fáze 2 u nově léčené WM byla srovnávaná účinnost režimu DRC s přidáním subkutánního bortezomibu (B-DRC) jednou týdně s režimem DRC [Buske, 2020]. Rozdíl v odhadovaném přežití bez progrese ve 24 měsících sice nedosáhl statistické významnosti, ale výskyt významné toxicity (stupně ≥ 3) byl identický v obou ramenech a výskyt závažné neuropatie (stupně ≥ 3) byl pouze 2 % v experimentálním ramenu. Kombinace s karfilzomibem a ixazomibem představují režimy bez rizika rozvoje závažné neuropatie [Treon, 2014; Castillo, 2018]. Zvýšená pozornost je vyžadována v případě karfilzombu a jeho kardiovaskulárních nežádoucích účinků. Pomocí režimů s proteasomovým inhibitory jsou léčebné odpovědi dosahovány rychle (medián času do první odpovědi 2–3 měsíce) [Dimopoulos, 2013; Castillo, 2018; Buske, 2020]. Pro vybrané pacienty s potřebou rychlejší kontroly nemoci nebo specifickými komplikacemi jako asociovaná amyloidóza může být léčba proteasomovými režimy výhodná.

8.1.4. Inhibitory Brutonovy tyrosinkinázy

V současné době jsou registrovány pro léčbu WM dva inhibitory Brutonovy ty-

rosinkinázy, ibrutinib jako přestavitel první generace a zanubrutinib představitel druhé generace inhibitorů. Ibrutinib a zanubrutinib v monoterapii je indikován k léčbě pacientů s WM, kteří již podstoupili alespoň jednu předchozí terapii, nebo i v první linii u pacientů, u nichž není vhodná immunochemoterapie. Ibrutinib v kombinaci s rituximabem je indikovaný pro léčbu pacientů s nově diagnostikovanou i dříve léčenou WM. Registrace ibrutinibu v monoterapii u WM proběhla na základě výsledků studie fáze 2 u dříve léčených pacientů [Treon, 2015]. Finální analýza této studie ukázala dlouhotrvající léčebné výsledky s 5letým bezpříznakovým přežitím (PFS) 54 % a celkovým přežitím (OS) 87 % [Treon, 2015, Treon 2019]. V navazující studii s ibrutinibem u nově léčené WM byla léčebná odpověď dosažena u 100 % léčených, z toho 87 % ≥ PR a 4letým PFS 76 % a OS 100 % [Treon, 2018; Castillo, 2021]. Ibrutinib zvyšuje riziko krvácení, hypertenze a arytmie. Zvýšená pozornost je proto nutná u pacientů s preexistující arytmií a zvýšeným rizikem krvácení (např. antikoagulační léčba). Ibrutinib je nutné vysadit 3–7 dní před plánovaným operačním zákrokem. Přerušení léčby ibrutinibem běžně provází přechodný vzestup IgM a až u 20 % pacientů projevy syndromu z vysazení (únava, teploty a noční pocení). Projevy syndromu lze zmírnit podáváním prednisonu v dávce 10 mg 2× denně [Castillo, 2018].

Mutační status v genech *MYD88* a *CXCR4* je nezávislým prediktorem odpovědi při léčbě ibrutinibem v monoterapii [Treon, 2015, Treon 2019, Treon 2018]. Pacienti s genotypem *MYD88*^{L265P}/*CXCR4*^{WT} ve srovnání s pacienty s genotypem *MYD88*^{L265P}/*CXCR4*^{MUT} dosahují hlubší léčebné odpovědi (ORR/≥PR 100/97 % vs. 86/63 %) o 4–5 měsíců dříve a s delším trváním odpovědí (5leté PFS 71 vs. 34 %) [Treon 2019]. V případě nemutované varianty genu *MYD88* (*wild-type MYD88*) je při léčbě ibrutinibem dosaženo podstatně méně léčebných odpovědí (ORR 50 %), nejsou dosahovány hluboké léčebné odpovědi (≥ PR: 0 %) a jejich trvání je krátké (medián PFS: 5 měsíců) [Treon, 2015; Dimopoulos, 2017 Treon 2019].

Ibrutinib je nově registrován pro léčbu symptomatické WM v kombinaci s rituximabem. Registrace proběhla na základě výsledku studie fáze 3 u dříve léčené i neléčené WM [Dimopoulos, 2018]. Klíčovým kritériem pro kohortu RR WM byla senzitivita k předchozímu režimu s rituximabem. Proti kontrolnímu ramenu rituximab, placebo byly kombinací rituximab, ibrutinib dosažené hluboké léčebné odpovědi nezávislé na předchozí léčbě nebo genotypu. U prognosticky nepříznivého genotypu *MYD88*^{WT}/*CXCR4*^{WT} bylo dosaženo 82 % léčebných odpovědí s benefitem bezpříznakového přežití proti ramenu rituximab, placebo (HR [95% CI]: 0,29) [Buske, 2020]. Kombinační léčba nezvyšuje toxicitu léčby.

Registrace zanubrutinibu v monoterapii u WM proběhla na základě výsledků studie fáze 3 u dříve léčených a neléčených pacientů s *MYD88*^{L265P} WM [Tam, 2020]. Ve srovnání s ibrutinibem bylo v ramenu se zanubrutinibem stejné zastoupení léčebných odpovědí (93 % a 94 %) a hlubokých léčebných odpovědí (≥ PR 77 % a 78 %). V ramenu se zanubrutinibem bylo vyšší zastoupení VGPR/CR ve srovnání s ibrutinibem (28,4 vs. 19,2 %), nedosáhlo ale statistické významnosti při mediánu sledování 19,4 měsíce (p = 0,09). Nebyl rozdíl ani při jednoletém bezpříznakovém a celkovém přežití. Nejdůležitějším výstupem studie bylo potvrzení nižší toxicity zanubrutinibu. Léčba zanubrutinibem byla ve srovnání s ibrutinibem provázená nižším výskytem nehematologických nežádoucích účinků (všech stupňů/stupeň ≥ 3), jako jsou fibrilace síní (2 vs. 15 % / 0 vs. 4 %), hypertenze (11 vs. 17 % / 6 vs. 12 %), krvácení (49 vs. 58 % / 6 vs. 8%), periferní otoky, průjmy a pneumonie. Výskyt neutropenie byl nižší u pacientů léčených ibrutinibem, ale celkový výskyt infekcí byl stejný [Garcia-Sanz, 2020]. Dalším klíčovým zjištěním byla demonstrace účinnosti zanubrutinibu u pacientů s nemutovaným *MYD88*^{WT} (hodnoceno v samostatné kohortě). U této prognosticky nepříznivé skupiny bylo dosaženo 81 % léčebných odpovědí, z toho 50 % hlubokých (≥ PR), 27 % VGPR a s 12měsíčním bezpříznakovým přežitím 72,4 % [Garcia-Sanz, 2020]. V pokročilých fázích klinického testování je druhá generace inhibitorů Brutonovy tyrosinkinázy (acalabrutinib, tirabrutinib).

8.1.5. Kandidát autologní transplantace

Autologní transplantace (ASCT) představuje důležitou léčebnou alternativu v léčbě opakovaného relapsu mladších pacientů s WM [Kaščák, 2016]. Včasný sběr v době nejmenšího nádorového postižení může snížit počet mobilizačních pokusů [Gertz, 2012]. V důsledku dostupných vysoce účinných a bezpečných léků pro WM je role ASCT v léčbě méně jasná. Expertní mezinárodní doporučení řadí ASCT až po předchozím selhání inhibitorů Brutonovy tyrosinkinázy [Castillo, 2020]. Výjimkou může být sekundární IgM asociovaná amyloidóza, při které je vhodné zvážit ASCT jako časnou konsolidaci [Sidiqi, 2019]. U všech pacientů vhodných k transplantaci krvetvorných buněk se nedoporučuje léčba purinovými analogy pro riziko selhání sběru kmenových buněk. U všech pacientů vhodných k transplantaci krvetvorných buněk doporučujeme zvážit mobilizaci a separaci periferních kmenových buněk po první dosažené léčebné odpovědi.

8.1.6. Udržovací rituximab

Na základě pozitivních výsledků několika retrospektivních analýz u pacientů s WM, několika prospektivních studií u indolentních B lymfoproliferací (vč. pacientů s WM) a části expertních doporučení byla od roku 2019 v českých léčebných doporučeních zavedená udržovací léčba rituximabem u všech pacientů v remisi po předchozí léčbě režimem s rituximabem (mimo monotrapie) [Treon, 2011, Castillo, 2017, Hochster, 2009; Salles, 2011;

Barta, 2016]. Výjimkou byli pacienti nereagující na léčbu imunochemoterapií, pacienti s těžkou sekundární hypogamaglobulinémií nebo netolerující rituximab [Kanan, 2014; Castillo, 2016; Castillo, 2017]. Aktualizované doporučení upravuje indikace udržovací léčby rituximabem na základě předběžných výsledků prospektivní randomizované studie fáze 3 – MAINTAIN (NCT00877214). Ve studii byla hodnocená udržovací léčba subkutánním rituximabem co 2 měsíce po dobu 2 let u pacientů s nově léčenou WM po indukční léčbě bendamustin, rituximab. V této studii nebyli randomizováni pacienti, kteří dosáhli po indukční léčbě minimální léčebnou odpověď. Medián bezpříznakového přežití v udržovací kohortě byl 101 měsíců a v observační skupině 83 měsíců, tento rozdíl nebyl hodnocen jako statisticky významný [Rummel, 2019]. U pacientů starších 65 let a pacientů s vysokým rizikem podle IPSS bylo ale zaznamnenáno delší celkové přežití v ramenu s udržovací léčbou.

8.2. Léčba relapsu a refrakterní Waldenströmovy makroglobulinémie

Léčbu není obvykle nutné zahájit bezprostředně po zjištění laboratorní progrese. Symptomatickou progresi splňující indikace k zahájení léčby obvykle předchází o desítky měsíců progrese laboratorní [Kastritis, 2015].

8.2.1. Výběr vhodné léčby

Určujícími faktory při výběru vhodné léčby jsou typ předchozího použitého režimu, dosažená léčebná odpověď (zejména refrakterita k rituximabu) a délka jejího trvání, tolerance předchozí léčby, limitující komorbidity, mutační status genu *MYD88* a schopnost podstoupit vysokodávkovanou chemoterapii s autologní transplantací krvetvorby. Léčebný algoritmus pro léčbu relapsu či refrakterní WM je uveden ve schématu 2.

8.2.2. Opakování režimu první linie

Zopakování režimu první linie lze zvážit u pacientů s dlouhým trváním léčebné odpovědi vyžadujících další léčbu po více než 3–4 letech od zahájení léčby předchozí (v případě léčby režimem s fixním trváním). Podmínkou je ale dobrá tolerance poslední léčby [Kastritis, 2015, mSMART Waldenstrom macroglobulinemia guidelines v5, Jan 2021]. S ohledem na efektivitu nových léků zaváděných do léčby relapsu WM se tento názor neustále vyvíjí.

8.2.3. Alternativní režimy

V případě intervalu kratšího než 3–4 roky do zahájení další léčby je nutno zvolit alternativní režim, než byl režim původní. V případě rituximab refrakterních pacientů je vhodná léčba ibrutinibem (v případě dostupnosti alternativně zanubrutinibem). Všeobecně akceptovanou definicí refrakterity je nedostatečná léčebná odpověď (stabilní choroba) nebo progrese do 6 měsíců po ukončení léčby režimem obsahujícím rituximab [Rezvani, 2011]. Před použitím režimu s kombinací rituximabu je vhodné ověřit CD20 pozitivitu imunofenotypizačním vyšetřením kostní dřeně. Za preferované režimy považujeme režim bendamustin, rituximab, režim DRC, režim bortezomib, rituximab bez (VR) nebo s přidáním dexamethasonu (BDR) [Treon, 2011; Tedeschi, 2015; Paludo, 2016; Paludo, 2017; Treon, 2007; Chen, 2007; Dimopoulos, 2005; Ghobrial, 2010]. S cílem snížení výskytu neuropatických komplikací bortezomibu doporučujeme jeho podkožní podání, preferenčně v týdenních intervalech [Kastritis, 2018]. Další generace proteasomových inhibitorů, jako je carfilzomib, ixazomib a oprozomib, prokázaly smysluplnou léčebnou aktivitu u RRWM [Treon, 2014; Vesole, 2018; Ghobrial, 2016; Kersten, 2019; Kersten, 2021]. Pomocí kombinace ixazomib, dexamethason, rituximab bylo u RR WM dosaženo 74 % léčebných odpovědí, 52 % hlubokých odpovědí (≥ PR) a při mediánu sledování 24 měsíců bylo bezpříznakového přežití 56 % a celkové přežití 88 % Kersten, 2019; Kersten, 2021]. Monoterapie inhibitorem fosfatydil-3-kinázy idealisibem u pacientů s RR WM ve studiích fáze 1/2 vedla k smysluplné protinádorové aktivitě s ORR 80 % a mediánem bezpříznakového přežití 22 měsíců. Nejčastější významná toxicita (≥ stupně 3), která léčbu provázela, byla neutropenie (28 %), průjem (28 %) a hepatopatie (16 %) [Gopal, 2014; Wagner-Johnston, 2019]. Jiná studie fáze 2 u pacientů s RR WM léčených idealisibem v monoterapii musela být předčasně ukončená z důvodu závažné hepatopatie [Castillo, 2017. Ve studii fáze 2 hodnotící kombinaci idealisibu s obinutuzumabem u RRWM bylo dosaženo 90 % léčebných odpovědí vč. 76 % hlubokých odpovědí (≥ PR). Léčba byla ale opět provázená významnou toxicitou a polovina léčených musela léčbu ukončit předčasně [Tomowiak, 2021]. Idealisib v monoterapii či v kombinaci s obinutuzumabem lze zvážit v případě opakovaného relapsu, ideálně po vyčerpání méně toxických léčebných alternativ.

Léčbu kombinací rituximabu s purinovými analogy (fludarabin, cladribine) je nutné indikovat s opatrností. Důvodem jsou obavy spojené se zvýšeným výskytem sekundárních malignit vč. transformací v agresivnější lymfom (4,7–8 %), sekundární myelodysplastický syndrom a akutní myeloidní leukemie [Tedeschi, 2012; Tam, 2006; Souchet-Compain, 2013; Souchet-Compain, 2016; Leleu, 2009;]. V případě použití FCR v léčbě relapsu WM byl výskyt sekundárních malignit vč. myelodysplastického syndromu a akutní myeloidní leukemie až 32 % ve srovnání s 8 % ve skupině léčených režimem BR (p = 0,004) [Tedeschi, 2015]. K dalším léčebným možnostem léčby opakovaně relabované, refrakterní WM patří mTOR inhibitor everolimus v monoterapii či v kombinaci s rituximabem a bortezomibem [Ghobrial, 2014; Ghobrial, 2015].

8.2.4. Inhibitory Brutonovy tyrosinkinázy

Ibrutinib v monoterapii je schválený pro léčbu WM po minimálně jedné předchozí linii léčby. Léčebné odpovědi nejsou negativně ovlivněny počtem

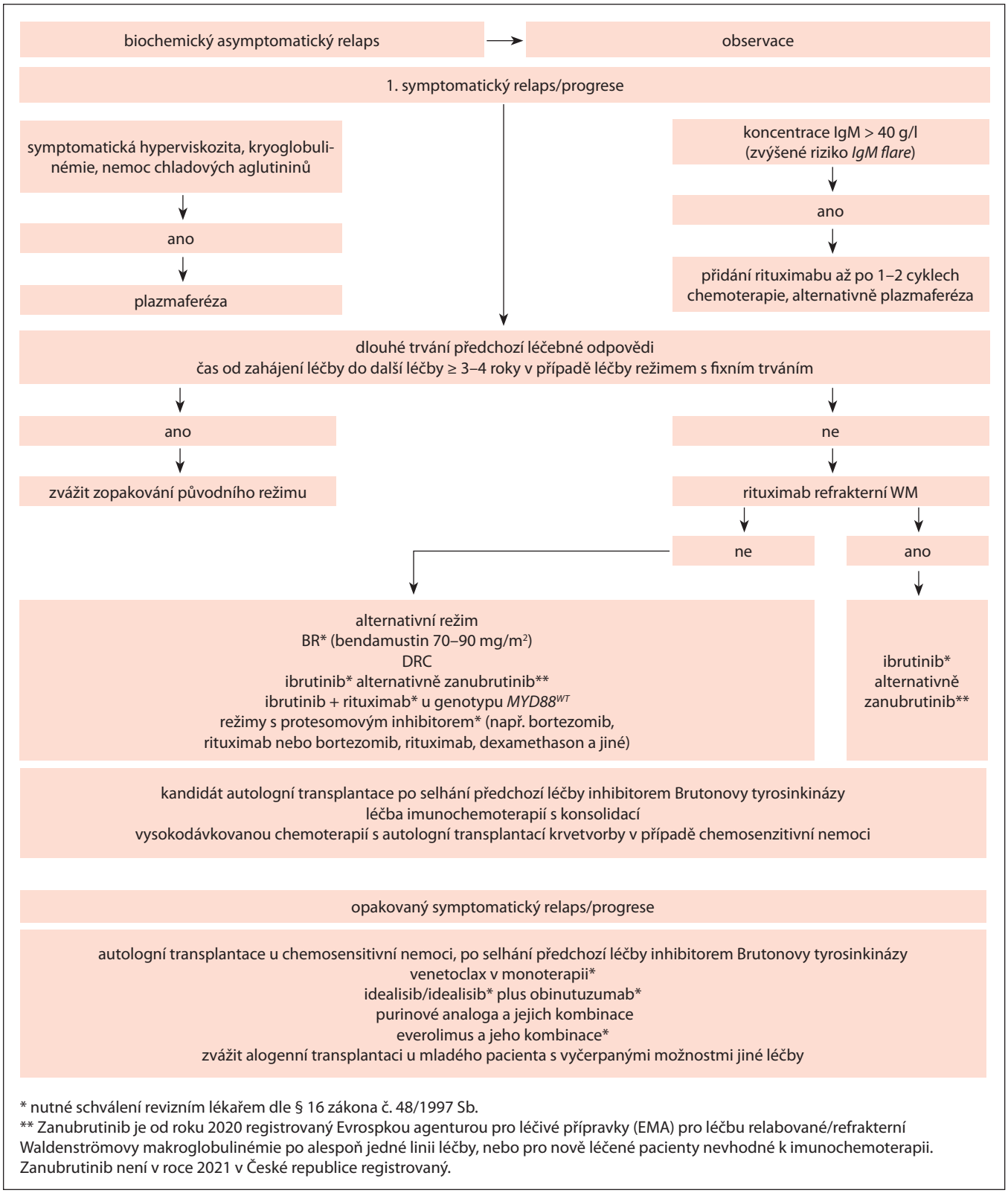

* nutné schválení revizním lékařem dle § 16 zákona č. 48/1997 Sb.
** Zanubrutinib je od roku 2020 registrovaný Evrospkou agenturou pro léčivé přípravky (EMA) pro léčbu relabované/refrakterní Waldenströmovy makroglobulinémie po alespoň jedné linii léčby, nebo pro nově léčené pacienty nevhodné k imunochemoterapii. Zanubrutinib není v roce 2021 v České republice registrovaný.

Schéma 2. Léčba relapsu/refrakterní Waldenströmovy makroglobulinémie.

předchozích linií léčby či refrakteritou k poslední léčbě vč. rituximabu [Treon, 2015; Dimopoulos, 2017]. Při monoterapii ibrutinibem nelze u většiny léčených pacientů očekávat navození hlubších léčebných odpovědí (≥ velmi dobrá parciální remise), nicméně zpravidla dojde k dlouhodobé, léta trvající stabilizaci onemocnění (5leté PFS: 54 %) [Treon, 2015; Treon, 2017; Dimopoulos, 2017; Treon, 2019]. Ibrutinib je vhodný k léčbě časného relapsu WM s trváním léčebné

odpovědi < 1 rok a k léčbě rituximab refrakterních pacientů. Monoterapie ibrutinibem probíhá nepřetržitě do selhání nebo nezvladatelné toxicity. Její přerušování je vhodné minimalizovat na co nejkratší dobu pro rizika rebound fenoménu a selhání léčby [Gustine, 2017].

Alternativou k monoterapii je kombinace ibrutinibu s rituximabem ideálně pro pacienty, kteří nejsou refrakterní k rituximabu a u nichž od poslední léčby uplynulo > 12 měsíců (podle vstupních kriterií registrační studie INNOVATE) [Dimopoulos, 2018]. Podle expertních doporučení a našeho názoru ale pro preferenci kombinace ibrutinibu s rituximabem před monoterapii ibrutinibem chybí dostatek vědeckých důkazů. Výjimkou může být pacient s *MYD88*^{WT} genotypem. [Castillo, 2020]. Zanubrutinib má příznivější profil nežádoucích účinků a vysokou protinádorovou aktivitou i u nepříznivého *MYD88*^{WT} genotypu [Garcia-Sanz, 2020].

8.2.5. Venetoclax

Preklinické studie prokázaly vysokou expresi antiapoptotického regulačního proteinu BCL-2 v buňkách WM [Cao, 2015]. Venetoclax je první BCL-2 antagonista, který byl hodnocený u pacientů s RR WM. Ve studii fáze 2 byla více než polovina pacientů dříve léčených inhibitorem Brutonovy tyrosinkinázy [Castillo, 2018]. Venetoclax byl podávaný ambulantně s postupným navyšováním do dávky 800 mg a u žádného pacienta nedošlo ke klinicky významnému syndromu nádorového rozpadu. Léčba probíhala kontinuálně po dobu 2 let. Celkově na léčbu odpovědělo 87 % léčených, z toho 81 % dosáhlo hluboké léčebné odpovědi (≥ PR) a 19 % VGPR. Nástup léčebné odpovědi byl rychlý s mediánem 1,9 měsíce. Nejčastějším nežádoucím účinkem byla neutropenie, anemie a průjem. U žádného pacienta nebyla ukončená léčba z důvodu toxicity. Přežití bez progrese ve 2 letech bylo 76 %. Venetoclax tedy představuje účinnou a bezpečnou léčbu u pacientů s opakovaně léčenou WM.

8.2.6. Autologní transplantace kostní dřeně

Indikace a správné načasování myeloablativní vysokodávkované chemoterapie s autologní transplantací krvetvorby (ASCT) u pacientů s relabovanou WM nebyly zkoumány v prospektivních studiích. Údaje o její efektivitě a bezpečnosti jsou čerpány z kooperativních a nadnárodních transplantačních registrů [Munshi, 2003; Kyriakou, 2010; Kyriakou,2007; Tournilhac, 2003; Anagnostopoulos, 2006; Gilleece, 2008; Anagnostopoulos, 2002; Dhedin, 2007]. Většina pacientů podstoupila transplantaci v chemosenzitivní fázi nemoci. Podle konsenzuálních expertních doporučení je ASCT vhodná v léčbě chemosenzitivní WM s agresivním klinickým průběhem a preferenčně po selhání léčby inhibitorem Brutonovy tyrosinkinázy [Kyriakou, 2017; Castillo, 2020].

8.2.7. Alogenní transplantace kostní dřeně

Vysoká peritransplantační mortalita alogenní SCT významně limituje její širší uplatnění v léčbě WM. Její použití lze zvažovat jenom u vybraných mladých pacientů s agresivní nemocí a vyčerpanými možnostmi jiné léčby [Kyriakou, 2010; Bachanova, 2012; Kyriakou, 2017].

9. HODNOCENÍ LÉČEBNÝCH ODPOVĚDÍ

Hodnocení účinku léčby u WM vychází z posuzování vývoje koncentrace MIg a celkové koncentrace IgM, klinických parametrů, měřitelného extramedulárního postižení a morfologického hodnocení kostní dřeně. Hodnocení kategorických odpovědí může probíhat jak pomocí kvantifikace MIg densitometrií, tak prostřednictvím měření celkové koncentrace sérového IgM pomocí nefelometrie. Obě metody serologického hodnocení vykazují podobnou míru korelace s odpovědí pozorovanou v kostní dřeni [Tripsas, 2012]. Při hodnocení je nutno upozornit na očekávanou biologickou variabilitu měření pomocí nefelometrie (13 %) a densitometrie (8 %) [Katzmann, 2011]. Dynamika nástupu léčebných odpovědí se může významně lišit v závislosti na použitém režimu. Proto se doporučuje vyšetření pravidelně opakovat po ukončení léčby. Kompletní remisi je nutno potvrdit druhou imunofixací. Obdobně se vyžaduje opakovat vyšetření pro potvrzení progrese. V případě, že by byl nárůst koncentrace IgM jediným kritériem pro potvrzení progrese, musí být o nejméně 5 g/l. Může docházet k významným diskrepancím mezi poklesem IgM a mírou infiltrace kostní dřeně. Toto je patrné zejména při monoterapii anti-CD20 protilátkou s cílenou CD20 B-buněčnou deplecí nebo monoterapií proteasomovým inhibitorem s výraznějším efektem na plasmocelulární komponentu WM. Vyšetření kostní dřeně je doporučeno provádět 4–6 týdnů po ukončené léčbě. Ke splnění podmínek definice kompletní remise postačuje morfologické vymizení infiltrace, hodnocené cytologií aspirátu a histologickým vyšetřením biopsie kostní dřeně. Nicméně se doporučuje při vyšetřování kostní dřeně současně provádět i imunofenotypizační a imunohistochemické vyšetření k posouzení zbytkové klonální populace [Owen, 2013]. Do budoucna lze očekávat vyšetřování minimální reziduální nemoci inkorporací průtokové cytometrie a testování *MYD88* pomocí PCR [Treon, 2013]. V případě vstupního extramedulárního postižení je nutné zopakovat po dokončení léčby zobrazovací vyšetření (CT nebo MRI nebo PET/CT).

Kritéria pro hodnocení léčebných odpovědí byla naposledy revidována v roce 2013 v rámci 6. mezinárodního workshopu (tab. 9).

10. LÉČBA BING-NEELOVA SYNDROMU

Bing-Neelův syndrom (BNS) je extrémně vzácnou manifestací WM, typicky se vyskytující v období relapsu [Malkani, 2010]. BNS je způsoben nádorovou infiltrací centrálního nebo periferního nervového systému buňkami LPL. V roce 2017 byla publikována první meziná-

Tab. 9. Definice léčebných odpovědí u Waldenströmovy makroglobulinémie [Owen, 2013].

Kompletní remise (CR)	vymizení MIg typu IgM – negativní imunofixace[a] normální celková sérová koncentrace imunoglobulinu typu IgM vymizení případné extramedulární choroby, lymfadenopatie či splenomegalie, pokud byly při zahájení léčby přítomné normální morfologie aspirátu a trepanobiopsie kostní dřeně[b]
Velmi dobrá parciální remise (VGPR)	MIg typu IgM je prokazatelný pokles sérové koncentrace IgM ≥ 90 % oproti hodnotě před léčbou[c] extramedulární projevy nemoci přítomné při zahájení léčby kompletně vymizely nejsou přítomny žádné nové známky aktivního onemocnění
Parciální remise (PR)	MIg typu IgM je prokazatelný pokles sérové koncentrace IgM ≥ 50 %, ale < 90 % oproti hodnotě přítomné před zahájením léčby[c] zmenšení případné lymfadenopatie či organomegalie, pokud byla přítomna na počátku léčby nejsou přítomny žádné nové známky aktivního onemocnění
Minimální odpověď (MR)	MIg typu IgM je prokazatelný pokles sérové koncentrace IgM ≥ 25 % a <50 % oproti hodnotě před zahájením léčby[c] nejsou přítomny žádné nové známky aktivního onemocnění
Stabilní nemoc (SD)	MIg typu IgM je prokazatelný imunofixací < 25 % redukce a < 25% nárůst koncentrace sérového IgM oproti hodnotě před zahájením léčby[c] bez progrese lymfadenopatie a organomegalie, pokud byly přítomny před zahájením léčby bejsou přítomny žádné nové známky aktivního onemocnění
Progrese nemoci (PD)	vzestup koncentrace sérového IgM ≥ 25 %c nejnižší naměřené hodnoty – nadir (nutno ověřit dalším měřením) a/nebo progrese klinicky důležitých příznaků souvisejících s aktivitou onemocnění

[a] nutno potvrdit druhou imunofixací, [b] vyšetření kostní dřeně je doporučeno provádět 4–6 týdnů po ukončené léčbě (poznámka: ke splnění podmínek definice kompletní remise postačuje morfologické vymizení infiltrace, hodnoceno cytologií aspirátu a histologií trepanobiopsie kostní dřeně; nicméně se doporučuje současně provádět i imunofenotypizační a imunohistochemické vyšetření), [c] hodnocení kategorických odpovědí může probíhat jak pomocí kvantifikace MIg densitometrií, tak prostřednictvím měření celkové koncentrace sérového IgM pomocí nefelometrie

rodní doporučení o diagnostice, léčbě a hodnocení léčebných odpovědí Bing-Neelova syndromu [Minnema, 2017]. Doporučení byla vypracována na základě retrospektivních analýz malých souborů a kazuistických sdělení. Pacienti s BNS byli efektivně léčeni vysokými dávkami cytostatik s dobrým průnikem přes hematoencefalickou bariéru, jako je methotrexát a cytosinarabinosid [Hoang-Xuan, 2015]. Intenzivní indukční režimy byly u některých pacientů zakončeny vysokodávkovanou chemoterapií s autologní transplantací krvetvorby [Simon, 2015; Castillo, 2016; Abdallah, 2013]. S efektem byla použita i nukleosidová analoga fludarabin, cladribin a bendamustin ve standardních dávkách [Simon, 2015; Castillo, 2016; Varretoni, 2015]. Prvotní práce ukázaly, že standardní a vyšší dávky ibrutinibu, 480–560 mg/den, pronikají hematoencefalickou bariérou a vedly u několika pacientů k parciálním i kompletním remisím [Castillo, 2016; Cabannes-Hamy, 2016; Mason, 2017]. Recentní velká retrospektivní práce hodnotila monoterapii ibrutinibem v léčbě nově (39 %) a dříve (61 %) léčeného BNS v dávkách 420 mg (54 % léčených) a 560 mg (46 % léčených) [Castillo, 2019]. Po 3 měsících léčby došlo k symptomatickému a radiologickému zlepšení u 85 % a 60 % pacientů a u 58 % k negativní cytologii likvoru. Po 2 letech od zahájení léčby ibrutinibem byla 80% pravděpodobnost přežití bez progrese, úmrtí nebo neakceptovatelné toxicity. Role rituximabu v léčbě BNS není jasná, otázkou je její dostatečný průnik hematoencefalickou bariérou [Minnema, 2017]. Intrathekální chemoterapie samotná nevede k dlouhodobým remisím a je vhodné ji kombinovat se systémovou léčbou zejména u leptomeningeální formy BNS [Van Cauwenberge, 2015; Minnema, 2017]. V léčbě BNS lze použít i radioterapii [Abbi, 2013; Shimizu, 1993; Imai, 1995]. Stereotaktická radioterapie v dávkách 30–40 Gy je preferovanou formou léčby zejména lokalizovaného intraparenchymatózního postižení [Minnema, 2017]. Nicméně i u cílené radioterapie CNS je velmi častá oddálená neurotoxicita v podobě neurokognitivních deficitů [Saad, 2015].

Výběr vhodné léčby a její intenzita se řídí klinickým stavem pacienta, lokalizací a formou postižení, dříve použitou chemoterapií a schopností podstoupit autologní transplantaci. Asymptomatického pacienta s BNS je možné jenom pečlivě sledovat [Minnema, 2017, Castillo, 2019]. Na základě recentně publikovaných prací o aktivitě ibrutinibu u BNS je podle některých expertů u nově diagnostikovaného onemocnění preferovanou léčbou ibrutinib [Castillo, 2019]. U čistě leptomeningeálního postižení lze individuálně zvážit intrathekální chemoterapii. Lepší kontroly nemoci lze dosáhnout systémovou léčbou. Pro riziko transformace a negativní vliv na separaci kmenových buněk se obecně nedoporučuje opakovat léčbu nukleosido-

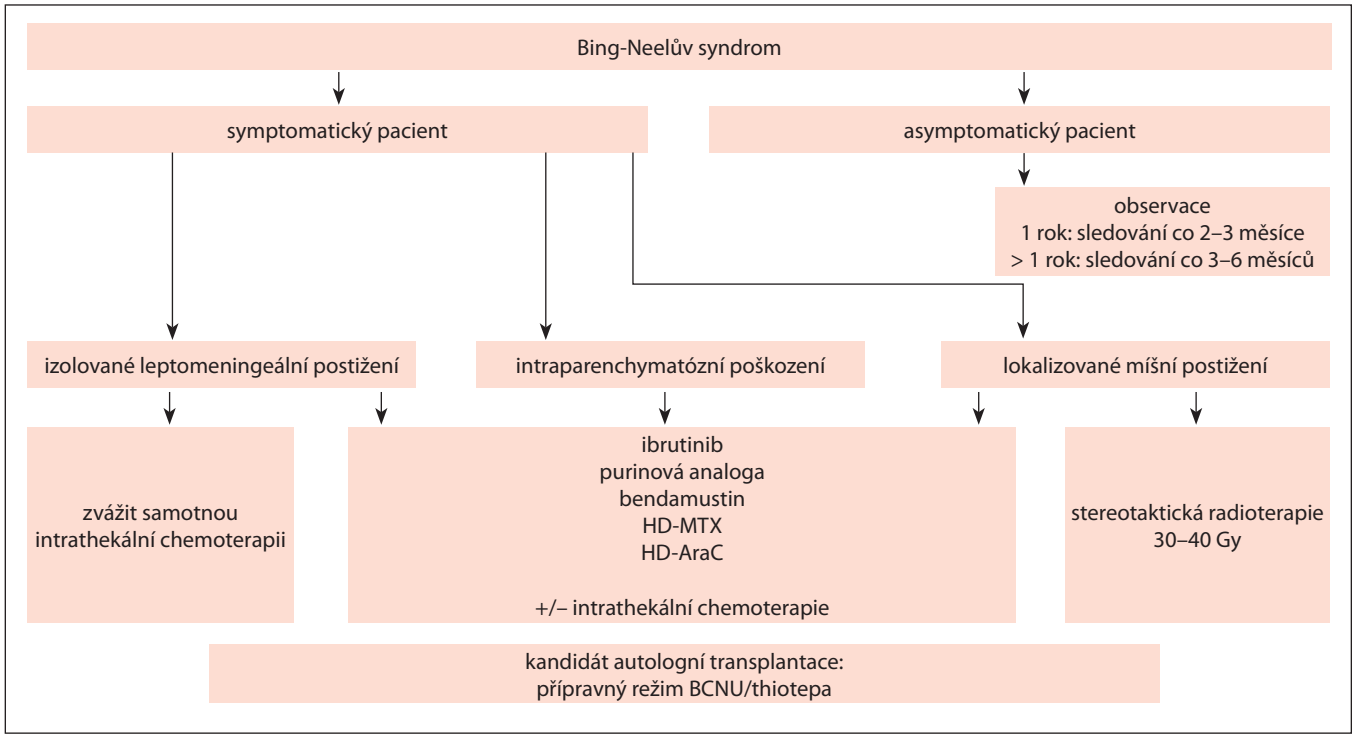

Schéma 3. Konsenzuální doporučení léčby Bing-Neelův syndromu – upraveno podle [Minnema, 2017].

Tab. 10. Hodnocení léčebných odpovědí u BNS [Minnema, 2017].

Kompletní remise (CR)	normalizace všech reverzibilních symptomů normalizace mozkomíšního moku normalizace obrazu magnetické rezonance minimální reziduální abnormality v T2 váženém obraze nebo FLAIR zobrazení
Parciální remise (PR)	inkompletní zlepšení všech reverzibilních symptomů nebo normalizace všech reverzibilních symptomů s přetrvávajícími MRI abnormalitami s výjimkou minimálních reziduálních abnormalit v T2 váženém obraze a FLAIR zobrazení normalizace mozkomíšního moku
Non-response	přetrvávání nebo progrese neurologických, radiologických či likvorologických nálezů
Relaps	rekurence nových symptomů v rámci BNS nebo cytologicky a/nebo pomocí průtokové cytometrie, a/nebo molekulárně-geneticky potvrzený relaps BNS, nebo progrese či nový nález na MRI mozku a/nebo míchy

vými analogy. Intenzivní chemoterapie s konsolidací autologní transplantací by měla být vždy zvažována u mladších pacientů. Evropská neuro-onkologická asociace preferuje v léčbě primárních CNS lymfomů režim BCNU/thiotepa [Hoang-Xuan, 2015]. Optimální předtransplantační režim u BNS ale není známý.

Konsenzuální dopoučení léčby BNS je uvedeno ve schématu 3.

10.1. Hodnocení léčby

Hodnocení efektu léčby u BNS sestává z kombinace klinického hodnocení, vyšetření magnetickou rezonancí, a v případě leptomeningeální formy postižení, vyšetření mozkomíšního moku. Jednotlivá vyšetření je nutné pravidelně opakovat, nejméně jednou v průběhu léčby a po ukončení léčby. Efekt kontinuální léčby se doporučuje monitorovat pravidelně ve 3–4měsíčních intervalech a později co 12 měsíců. Hodnocení efektu léčby BNS má probíhat nezávisle na hodnocení WM [Minnema, 2017]. Konsenzuální kritéria hodnocení efektu léčby jsou uvedená v tab. 10. a přehled doporučených léčebných režimů u WM v tab. 11.

11. PODPŮRNÁ TERAPIE A LÉČBA KOMPLIKACÍ

11.1. Léčba hyperviskozity a další indikace plazmaferézy

Plazmaferéza je indikovaná u pacientů s klinicky závažnými příznaky hyperviskozity, samotná fyzikální hodnota naměřené viskozity přitom není indikací pro plazmaferézu.

Výměna 1–1,5 plazmatického objemu sníží viskozitu asi o 60–75 %. U pacientů s klinicky závažnými projevy hyperviskozity se proto doporučuje provést 1–2 plazmaferézy [Mahmood, 2006; Clark, 1999; Stone, 2012].

Tab. 11. Přehled doporučených léčebných režimů u WM (obsahuje jen vybrané režimy).

Režim DRC [Dimopoulos, 2007]
Složení: rituximab 375 mg/m² inf. i.v. den 1.;
cyklofosfamid 100 mg/m² p.o. 2× denně den 1.–5.,
dexametazon 20 mg i.v. den 1. před aplikací rituximabu
Opakování cyklu: à 3 týdny, doporučený počet cyklů 6–8

Režim DRC *(verze CMG junior – do 65 let věku)*
Složení: rituximab 375 mg/m² inf. i.v. den 1.;
cyklofosfamid 500 mg/m² inf. i.v. den 1. a 15.,
dexametazon 20 mg p.o. den 1.–4. a den 15.–18.
Opakování cyklu: à 4 týdny, doporučený počet cyklů 6–8

Režim DRC (verze CMG senior – nad 65 let věku)
Složení: rituximab 375 mg/m² inf. i.v. den 1.;
cyklofosfamid 600 mg inf. i.v. den 1. a 15. nebo cyklofosfamid 50 mg tbl p.o. denně,
dexametazon 20 mg p. o. den 1.–4. a den 15.–18.
Opakování cyklu: à 4 týdny, doporučený počet cyklů 6–8

Režim BR (rituximab + bendamustin) [Rummel, 2013]
Složení: rituximab 375 mg/m² i.v. infuze den 1.,
bendamustin 70–90 mg /m² i.v. infuze den 1. a den 2.;
Opakování cyklu: à 4 týdny, doporučený počet cyklů 4–6

Režim BR (bortezomib + rituximab) [Ghobrial, 2010]
Složení: bortezomib 1,6 mg /m² s.c. den 1., den 8. a den 15.,
rituximab 375 mg/m² i.v. inf. den 1., den 8., den 15. a den 22.
jenom v 1. a 4. cyklu,
Opakování cyklu: à 4 týdny, doporučený počet cyklů 6

Režim BDR (bortezomib + dexametazon + rituximab) [Dimopoulos, 2013]
Složení: bortezomib 1,3 mg /m² s.c. den 1., den 4., den 8. a den 11. v 1. cyklu,
bortezomib 1,6 mg /m² s.c. den 1., den 8., den 15. a den 22. v cyklu 2.–5.,
dexametazon 40 mg i.v. inf. den 1., den 8., den 15. a den 22. jenom v 2. a 5. cyklu (celkem 8 aplikací),
rituximab 375 mg/m² i.v. inf. den 1., den 8., den 15. a den 22. jenom v 2. a 5. cyklu (celkem 8 aplikací),
Opakování cyklu: 1. cyklus à 4 týdny, od 2. cyklu à 35 dní, doporučený počet cyklů 5

Režim B-DRC (bortezomib + dexamethason + rituximab + + cyklofosfamid) [Buske, 2020]
Složení: bortezomib 1,6 mg/m² inj. s.c. den 1., den 8. a den 15.
rituximab 375 mg/m² inf. i.v. den 1. v 1.cyklu/rituximab 1 400 mg s.c. den 1 cyklu 2–5
cyklofosfamid 100 mg/m² p.o. 2× denně den 1.–5.,
dexametazon 20 mg i.v. den 1. před aplikací rituximabu
Opakování cyklu: à 4 týdny, doporučený počet cyklů 6

Režim FR (rituximab + fludarabin) [Treon, 2009]
Složení: rituximab 375 mg/m² i.v. infuze den 1.;
fludarabin 25–30 mg/m² i.v. infuze den 1.–5.;
Opakování cyklu: à 4 týdny, doporučený počet cyklů 4–6

Režim FCR (rituximab + cyklofosfamid + fludarabin) [Tedeschi, 2012]
Složení: rituximab 375 mg/m² i.v. infuze den 1.;
fludarabin 25 mg/m² i.v. infuze den 1.–3.;
cyklofosfamid 250 mg/m² inf. i.v. den 1.–3.;
Opakování cyklu: à 4 týdny, doporučený počet cyklů 4–6

Režim rituximab v monoterapii [Treon, 2005]
Složení: rituximab 375 mg/m² inf. i.v. – aplikace v týdenních intervalech 4× po sobě;
alternativou je podání 1., 2., 3., 4., a pak 9., 10., 11. a 12. týden.

Udržovací rituximab v monoterapii [van Oers, 2004]
Složení: rituximab 375 mg/m² inf. i.v. – aplikace co 3 měsíce po dobu 2 let alternativně rituximab 1 400 mg podkožně (fixní dávka)

Ibrutinib v monoterapii [Treon, 2015; Treon, 2017]
Složení: ibrutinib 480 mg/den – 3× 160 mg orálně v jedné denní dávce kontinuálně do progrese či intolerance

Ibrutinib, rituximab [Dimopoulos, 2018]
Složení: ibrutinib 480 mg/den – 3× 160 mg orálně v jedné denní dávce kontinuálně do progrese či intolerance
rituximab 375 mg/m² inf. i.v. den 1 týdne 1–4 a 17–20 (8 aplikací)

Zanubrutinib v monoterapii [Tam, 2018]
Složení: zanubrutinib 320 mg/den – 2× denně160 mg orálně kontinuálně do progrese či intolerance

Obinutuzumab, idealisib [Tomowiak, 2021]
Složení: idealisib 300 mg/den – 150mg orálně 2× denně po dobu 6 cyklů s obinutuzumabem poté udržovací léčba idealisibem v monoterapii po dobu 2 let
obinutuzumab inf. i.v. v 1. cyklu 100 mg den 1, 900 mg den 2, 1 000 mg den 8 a den 15; ve 2–6 cyklu 1 000 mg den 1
Opakování cyklu: à 4 týdny, doporučený počet cyklů 6 poté udržovací léčba po dobu 2 let

Venetoclax v monoterapii [Castillo, 2018]
Složení: venetoclax orálně v jedné denní dávce v ramp-up fázi 200 mg denně den 1–7, 400 mg denně den 8 až den 14, poté 800 mg denně kontinuálně do progrese či intolerance

Opakované plazmaferézy s cílem udržení viskozity v přijatelných mezích jsou doporučovány jednak pro nemocné, jejichž nemoc je rezistentní na medikamentózní léčbu, a také pro nemocné, kteří nejsou schopni podstoupit účinnou medikamentózní léčbu. Efekt plazmaferézy nastupuje rychle a trvá 4–6 týdnů [Ansell, 2010; Menke, 2009; Drew, 2002].

Dle omezených zkušeností je plazmaferéza léčebnou alternativou u nemocí způsobených monoklonálním imunoglobulinem (*IgM-related disorders*), jako jsou závažná neuropatie nebo symptomatická kryoglobulinémie. Může být využita i jako iniciální krok před podáním cytoredukční léčby, která utlumí aktivitu nemoci.

Při plánování léčby si lékař musí být vědom možnosti dočasného zvýšení koncentrace monoklonálního IgM vlivem rituximabu a jeho podání naplánovat tak, aby nedošlo k tomuto jevu (*flare* efekt).

11.2. Léčba periferní neuropatie způsobené monoklonálním imunoglobulinem IgM

Při pomalu progredující neuropatii není léčba vždy nevyhnutelná. U pacientů s progredující neuropatií je doporučená léčba. Při agresivním průběhu se středně těžkou a těžkou neuropatií je vhodná

vstupně léčebná plazmaferéza (obvykle týdenní plazmaferézy po dobu 2–3 měsíců) následovaná konsolidací imunochemoterapií nebo ibrutinibem. Při pomalejším průběhu a mírné neuropatii lze zvážit monoterapii rituximabem.

Při výrazných projevech senzorické neuropatie je v průběhu chemoterapie doporučená i symptomatická léčba s použitím gabapentinu, pregabalinu a duloxetinu, tyto léky indikuje a předepisuje neurolog.

12. SLEDOVÁNÍ PO LÉČBĚ

Součástí pravidelných kontrol sledování nemocného je anamnéza, fyzikální vyšetření, kontrolní panel odběrů vč. kvantifikace IgM každé 3 měsíce po dobu 2 let, každých 4–6 měsíců po dobu dalších 3 let, a následně v ročních intervalech se speciálním zaměřením na transformaci nemoci, sekundární malignity. Zobrazovací vyšetření (CT nebo PET/CT) je vhodné zopakovat po dokončení léčby v případě vstupního extramedulárního postižení a eventuálně i v jejím v průběhu při podezření na nereagující či progredující onemocnění [Castillo, 2016]. U části pacientů s WM může dojít k transformaci do lymfomu vyššího stupně malignity, typicky do difúzního velkobuněčného B lymfomu (DLBCL), v těchto případech je doporučována biopsie tkáně (nejčastěji lymfatické uzliny) a histologická verifikace.

13. DOPORUČENÍ PRO LÉČBU WM

- Pacienty s asymptomatickou formou WM je vhodné pouze sledovat. Je doporučeno aktivní pravidelné celoživotní sledování. Sledování probíhá v tříměsíčních intervalech první 3 roky, poté v půlročních intervalech následující 2 roky a poté jednou ročně při stabilním stavu (úroveň důkazu IIa, stupeň doporučení B).
- Koncentrace IgM samotná, není indikací k zahájení léčby (úroveň důkazu IIb, stupeň doporučení B).
- U pacientů s hyperviskozitou je indikovaná výměnná plazmaferéza před samotným zahájením systémové léčby (úroveň důkazu III, stupeň doporučení B).
- Pacienti se symptomatickou WM by měli být léčeni režimem obsahujícím rituximab a/nebo ibrutinib nebo zanubrutinib (úroveň důkazu Ib, stupeň doporučení A).
- Monoterapie rituximabem je kontraindikována u pacientů s hyperviskozitou před provedením výměnné plazmaferézy. V případě vysoké koncentrace IgM (> 40 g/l) není monoterapie rituximabem vhodná (úroveň důkazu IV, stupeň doporučení C).
- Režim BR (bendamustin, rituximab) je preferovaným režimem pro nově léčené pacienty s velkou nádorovou masou, hyperviskozitou a potřebou rychlého nástupu léčebné odpovědi (úroveň důkazu IV, stupeň doporučení C).
- Režim BDR (bortezomib, dexamethason, rituximab), případně B-DRC (bortezomib, dexamethason, rituximab, cyklofosfamid) je preferovaným režimem pro nově léčené pacienty s velkou nádorovou masou, hyperviskozitou a potřebou rychlého nástupu léčebné odpovědi (úroveň důkazu IV, stupeň doporučení C).
- Režim DRC (dexamethason, rituximab, cyklofosfamid) je alternativou režimu BR pro nově léčené pacienty s malou nádorovou masou, bez hyperviskozity a nevyžadující rychlý nástup léčebné odpovědi, nebo v případě, že je režim BR rizikový (úroveň důkazu IV, stupeň doporučení C).
- Monoterapie ibrutinibem (nebo zanubrutinibem) je alternativou pro pacienty nevhodné k imunochemoterapii (úroveň důkazu IIa, stupeň doporučení B).
- Kombinaci ibrutinib, rituximab lze zvážit pro léčbu WM s nemutovaným (*wild-type*) genem *MYD88*^{WT}. Pro ostatní pacienty s WM toho času chybí dostatek vědeckých důkazů o jednoznačné výhodě kombinační léčby (úroveň důkazu IV, stupeň doporučení C).
- Pacienty v remisi po léčbě je vhodné pravidelně sledovat do symptomatické progrese (úroveň důkazu IV, stupeň doporučení C).
- Udržovací léčba rituximabem po léčbě imunochemoterapii není doporučená u pacientů s WM, kteří dosáhli parciální remisi nebo lepší léčebnou odpověď a/nebo netolerovali rituximab (úroveň důkazu IIb, stupeň doporučení B).
- Léčbu purinovými analogy provází infekční a myelosupresivní komplikace a významně vyšší výskyt sekundárních malignit, a proto není vhodná pro pacienty s nově léčenou WM (úroveň důkazu IIa, stupeň doporučení B).

Léčba druhé a další linie

- Pacienti bez adekvátní odpovědi na režim imunochemoterapie v první linii s přetrvávajícími symptomy nebo pacienti s primárně refrakterní WM mají být léčeni ibrutinibem (zanubrutinibem) (úroveň důkazu IIa, stupeň doporučení B).
- Léčba ibrutinibem je vhodná pro léčbu relapsu pacientů s WM, zejména s přítomností mutace *MYD88* (úroveň důkazu Ib, stupeň doporučení A).
- Kombinaci ibrutinib, rituximab lze zvážit pro léčbu WM s nemutovaným (*wild-type*) genem *MYD88*^{WT}. Pro ostatní pacienty s WM toho času chybí dostatek vědeckých důkazů o jednoznačné výhodě kombinační léčby (úroveň důkazu IV, stupeň doporučení C).
- Opakování režimu imunochemoterapie první linie je možné u pacientů s pozdním relapsem s dlouhým trváním remise (obvykle čas do zahájení další léčby ≥ 3–4 roky) a dobrou tolerancí předchozího režimu (úroveň důkazu IIa, stupeň doporučení B).
- Pacienti se symptomatickým pozdním relapsem by měli znovu dostat režim obsahující rituximab a/nebo ibrutinib nebo zanubrutinib (úroveň důkazu IIa, stupeň doporučení B).
- Režim obsahující bortezomib je potenciální alternativou léčby symptomatického relapsu WM, preferovány jsou režimy s týdenním podáváním bortezomibu v podkožní formě s cílem předejít neurologické toxicitě, doporučována je profylaxe proti reaktivaci HZV (úroveň důkazu IIa, stupeň doporučení B).

- V léčbě relapsu jsou používány režimy obdobné jako v léčbě první linie, ale také režimy obsahující bortezomib (bortezomib rituximab +/– dexamethason), ixazomib, venetoclax idealisib nebo kombinací obinutuzumab, idealisib. Režimy obsahující purinová analoga (např. FR, FCR, CladR) je optimální používat pro léčbu opakovaného relapsu (> 3. linie léčby). Volba režimu vyžaduje komplexní zhodnocení klinického stavu u konkrétního pacienta a také zvážení potenciální možnosti provedení SCT (úroveň důkazu IIa, stupeň doporučení B).
- Pacienty s klinicky asymtomatickým relapsem projevujícím se pouze postupným vzestupem MIg je vhodné pouze sledovat a léčbu zahájit až v případě klinicky významné progrese WM (úroveň důkazu IV, stupeň doporučení C).
- Mladší pacienti s chemosenzitivním relapsem WM jsou kandidáty pro provedení transplantace (SCT) a měli by být diskutováni s transplantačním centrem (úroveň důkazu III, stupeň doporučení B).

DOPORUČENÍ PRO LÉČBU BING-NEELOVA SYNDROMU

- Asymptomatické pacienty s Bing-Neelovým syndromem je možné jenom pečlivě sledovat (úroveň důkazu IV, stupeň doporučení C).
- Výběr vhodné léčby a její intenzita se řídí klinickým stavem pacienta, lokalizací a formou postižení, dříve použitou léčbou a schopností podstoupit autologní transplantaci. K léčebným možnostem patří vysoké dávky cytostatik s dobrým průnikem hematoencefalickou bariérou (methotrexát, cytosinarabinosid), nukleosidová analoga ve standardních dávkách (fludarabin, cladribin a bendamustin) a standardní a vyšší dávky ibrutinibu (úroveň důkazu IIb/III, stupeň doporučení B/C).
- U čistě leptomeningeálního postižení lze individuálně zvážit intrathekální chemoterapii. Vhodnější je ale její kombinace s léčebou systémovou (úroveň důkazu IV, stupeň doporučení C).
- Stereotaktická radioterapie v dávkách 30–40 Gy je možnou formou léčby lokalizovaného intraparenchymatózního postižení (úroveň důkazu IV, stupeň doporučení C).
- Intenzivní chemoterapie s konsolidací autologní transplantací by měla být vždy zvažována u mladších pacientů. Optimální přípravný předtransplantační režim není známý. Konsenzuálně jsou preferované režimy používané v léčbě primárních CNS lymfomů (např. režim BCNU/thiotepa) (úroveň důkazu IV, stupeň doporučení C).

V ČR v roce 2021 je použití rituximabu v monoterapii (nebo v kombinaci s ibrutinibem), obinutuzumabu, bortezomibu, bendamustinu, ibrutinibu, ixazomibu, venetoclaxu a idealisibu při léčbě WM možné pouze po schválení revizním lékařem příslušné zdravotní pojišťovny. Zanubrutinib je od roku 2020 registrovaný Evrospkou agenturou pro léčivé přípravky (EMA) pro léčbu relabované/refrakterní Waldenströmovy makroglobulinémie po alespoň jedné linii léčby, nebo pro nově léčené pacienty nevhodné k imunochemoterapii. Zanubrutinib není v roce 2021 v České republice registrovaný.

Standardně jsou v ČR pro léčbu Waldenströmovy makroglobulinémie hrazena zatím pouze klasická cytostatika, rituximab v kombinaci s chemoterapií, kortikoidy a fludarabin.

LITERATURA PRO LÉČEBNOU ČÁST

- Abbi KKS, Muzaffar M, Gaudin D, et al. Primary CNS lymphoplasmacytic lymphoma: a case report and review of literature. Hematol Oncol Stem Cell Ther. 2013;6(2):76–78.
- Abdallah AO, Atrash S, Muzaffar J, et al. Successful treatment of Bing-Neel syndrome using intrathecal chemotherapy and systemic combination chemotherapy followed by BEAM auto-transplant: a case report and review of literature. Clin Lymphoma Myeloma Leuk. 2013;13(4):502–506.
- Adam Z, Krejčí M, Pour L, et al. Obinutuzumab v léčbě pacientky s Waldenströmovou makroglobulinémií netolerující rituximab: popis případu. Transfuze Hematol Dnes. 2021;27(2):160–165.
- Anagnostopoulos A, Giralt S. Stem cell transplantation (SCT) for Waldenstrom's macroglobulinemia (WM). Bone Marrow Transplant. 2002;29:943–947.
- Anagnostopoulos A, Hari PN, Pérez WS, et al. Autologous or allogeneic stem cell transplantation in patients with Waldenstrom's macroglobulinemia. Biol Blood Marrow Transplant. 2006;12(8):845–854.
- Ansell SM, Kyle RA, Reeder CB, et al. Diagnosis and management of Waldenström macroglobulinemia: Mayo stratification of macroglobulinemia and risk-adapted therapy (mSMART) guidelines. Mayo Clin Proc. 2010;85:824–833.
- Bachanova V, Burns LJ. Hematopoietic cell transplantation for Waldenstrom macroglobulinemia. Bone Marrow Transplant. 2012;47(3):330–336.
- Barta SK, Li H, Hochster HS, et al. Randomized phase 3 study in low-grade lymphoma comparing maintenance anti-CD20 antibody with observation after induction therapy: A trial of the ECOG-ACRIN Cancer Research Group (E1496). Cancer. 2016;122(19):2996–3004.
- Buske C, Hoster E, Dreyling M, et al. The addition of rituximab to front-line therapy with CHOP (R-CHOP) results in a higher response rate and longer time to treatment failure in patients with lymphoplasmacytic lymphoma: results of a randomized trial of the German Low-Grade Lymphoma Study Group (GLSG). Leukemia. 2009;23(1):153–161.
- Buske C, Leblond V. How to manage Waldenstrom's macroglobulinemia. Leukemia. 2013;27:762–772.
- Buske C, Sadullah S, Kastritis E, et al. Treatment and outcome patterns in European patients with Waldenström's macroglobulinaemia: a large, observational, retrospective chart review. Lancet Haematol. 2018;5(7):e299–e309.
- Buske C, Dimopoulos MA, Grunenberg A, et al. Bortezomib in combination with dexamethasone, rituximab and cyclophosphamide (B-DRC) as first-line treatment of Waldenstrom's macroglobulinemia: results of a prospectively randomized multicenter European phase II trial. Blood. 2020;136(Supplement 1):26.
- Buske C, Tedeschi A, Trotman J, et al. Ibrutinib plus rituximab versus placebo plus rituximab for Waldenström's macroglobulinemia: final analysis from the randomized phase III iNNOVATE study. J Clin Oncol. 2022;40(1):52–62.
- Cabannes-Hamy A, Lemal R, Goldwirt L, et al. Efficacy of ibrutinib in the treatment of Bing-Neel syndrome. Am J Hematol. 2016;91(3):e17–e19.
- Cao Y, Yang G, Hunter ZR, et al. The BCL2 antagonist ABT-199 triggers apoptosis, and augments ibrutinib and idelalisib mediated cytotoxicity in *CXCR4Wild-type* and *CXCR4*WHIM mutated Waldenstrom macroglobulinaemia cells. Br J Haematol. 2015;170:134–138.
- Castellani F, Visentin A, Campagnolo M et al.; The Bruton tyrosine kinase inhibitor ibrutinib improves anti-MAG antibody polyneuropathy. Neurol Neuroimmunol Neuroinflamm. 2020;7(4):e720.

- Castillo JJ, Kanan S, Meid K, et al. Rituximab intolerance in patients with Waldenström macroglobulinaemia. Br J Haematol. 2016;174(4):645–648.
- Castillo JJ, D'Sa S, Lunn MP, et al. Central nervous system involvement by Waldenström macroglobulinaemia (Bing-Neel syndrome): a multi-institutional retrospective study. Br J Haematol. 2016;172(5):709–715.
- Castillo JJ, Gustine JN, Meid K, et al. Idelalisib in Waldenström macroglobulinaemia: high incidence of hepatotoxicity. Leuk Lymphoma. 2017;58:1002–1004.
- Castillo JJ, Gustine J, Meid K, et al. Bendamustine and bortezomib-containing regimens produce higher response rates and more durable responses versus cyclophosphamide--based therapy in frontline Waldenström macroglobulinemia. Blood. 2017;130:1488.
- Castillo JJ, SP. Toward personalized treatment in Waldenström macroglobulinemia. Hematology Am Soc Hematol Educ Program. 2017;365–370.
- Castillo JJ, Meid K, Gustine JN, et al. Prospective clinical trial of ixazomib, dexamethasone, and rituximab as primary therapy in Waldenstrom macroglobulinaemia. Clin Cancer Res. 2018;24:3247–3252.
- Castillo JJ, Gustine JN, Meid K, et al. Response and survival for primary therapy combination regimens and maintenance rituximab in Waldenström macroglobulinaemia. Br J Haematol. 2018;181:77–85.
- Castillo JJ, Gustine JN, Meid K, Dubeau T, Severns P, Treon SP. Ibrutinib withdrawal symptoms in patients with Waldenström macroglobulinaemia. Haematologica. 2018;103:e307–e310.
- Castillo JJ, Gustine JN, Meid K, et al. Multicenter prospective phase II study of venetoclax in patients with previously treated Waldenstrom macroglobulinaemia. Blood. 2018;132(Suppl):2888 (abstr).
- Castillo JJ, Itchaki G, Paludo J, et al. Ibrutinib for the treatment of Bing-Neel syndrome: a multicenter study. Blood. 2019;133:299–305.
- Castillo JJ, Treon SP. How we manage Bing–Neel syndrome. Br J Haematol. 2019;187:277–285.
- Castillo J J, Advani RH, Branagan AR, et al. Consensus treatment recommendations from the tenth International Workshop for Waldenström Macroglobulinaemia 2020. Lancet Haematol. 2020;7(11):e827–e837.
- Castillo JJ, Meid K, Flynn CA, et al. Ixazomib, dexamethasone, and rituximab in treatment-naive patients with Waldenström macroglobulinemia: long-term follow-up. Blood Adv. 2020;4(16):3952–3959. doi:10.1182/bloodadvances.2020001963.
- Castillo JJ, Meid K, Gustine JN, et al. Long--term follow-up of ibrutinib monotherapy in treatment-naive patients with Waldenström macroglobulinemia. Leukemia; publikováno electronicky 16. září 2021. doi: 10.1038/s41375-021-01417-9..
- Chen CI, Kouroukis CT, White D, et al. Bortezomib is active in patients with untreated or relapsed Waldenstrom's macroglobulinemia: a phase II study of the National Cancer Institute of Canada Clinical Trials Group. J Clin Oncol. 2007;25(12):1570–1575.
- Clark WF, Rock GA, Buskard N, et al. Therapeutic plasma exchange: an update from the Canadian Apheresis Group. Ann Intern Med. 1999;131:453–462.
- D'Sa S, Kersten M J, Castillo JJ, et al. Investigation and management of IgM and Waldenström associated peripheral neuropathies: recommendations from the IWWM8 consensus panel. Br J Haematol. 2017:176:728–742.
- Dhedin N, Tabrizi R, Bulabois PE, et al. Hematopoietic stem cell transplantation (HSCT) in Waldenstrom macroglobulinemia (WM): update of the French experience in 54 cases. Haematologica. 2007;92(S):228.
- Dimopoulos MA, Zervas C, Zomas A, et al. Treatment of Waldenström's macroglobulinemia with rituximab. J Clin Oncol. 2002;20(9):2327–2333.
- Dimopoulos MA, Hamilos G, Efstathiou E, et al. Treatment of Waldenstrom'smacroglobulinemia with the combination of fludarabine and cyclophosphamide. LeukLymphoma. 2003;44(6):993–996.
- Dimopoulos MA, Anagnostopoulos A, Kyrtsonis MC, et al. Treatment of relapsed or refractory Waldenström's macroglobulinemia with bortezomib. Haematologica. 2005;90(12): 1655–1658.
- Dimopoulos MA, Anagnostopoulos A, Kyrtsonis MC, et al. Primary treatment of Waldenström macroglobulinemia with dexamethasone, rituximab, and cyclophosphamide. J Clin Oncol. 2007;25(22):3344–3349.
- Dimopoulos MA, Garcia-Sanz R, Gavriatopoulou M, et al. Primary therapy of Waldenström macroglobulinemia (WM) with weekly bortezomib, low-dose dexamethasone, and rituximab (BDR): long-term results of a phase 2 study of the European Myeloma Network (EMN). Blood. 2013;122(19): 3276–3282.
- Dimopoulos MA, Trotman J, Tedeschi A, et al. Ibrutinib for patients with rituximab-refractory Waldenström's macroglobulinaemia (iNNOVATE): an open-label substudy of an international, multicentre, phase 3 trial. Lancet Oncol. 2017;18(2):241–250.
- Dimopoulos MA, Tedeschi A, Trotman J, et al. iNNOVATE Study Group and the European Consortium for Waldenström's Macroglobulinemia. Phase 3 trial of ibrutinib plus rituximab in Waldenström's macroglobulinemia. N Engl J Med. 2018;378(25):2399–2410.
- Drew MJ. Plasmapheresis in the dysproteinemias. Ther Apher. 2002;6:45–52.
- Furman RR, Eradat H, DiRienzo CG, et al. A Phase II Trial of Ofatumumab in Subjectswith Waldenstrom's Macroglobulinemia. Blood. 2011;118(21):1581–1581.
- Garcia-Sanz R, Dimopoulos MA, Lee H-P, et al. Updated results of the ASPEN trial from a cohort of patients with *MYD88 wild-type* (*MYD88*^{WT}) Waldenström macroglobulinemia (WM). J Clin Oncol. 2020;38(15_suppl): e20056-e20056.
- Gavriatopoulou M, García-Sanz R, Kastritis E et al. BDR in newly diagnosed patients with WM: final analysis of a phase 2 study after a minimum follow-up of 6 years., Blood. 2017;129(4):456–459.
- Gertz MA, Rue M, Blood E, et al. Multicenter phase 2 trial of rituximab for Waldenström macroglobulinemia (WM): an Eastern Cooperative Oncology Group Study (E3A98). Leuk Lymphoma. 2004;45(10):2047–2055.
- Gertz MA, Abonour R, Heffner LT, et al. Clinical value ofminor responses after 4 doses of rituximab in Waldenstrom macroglobulinaemia: afollow-up of the Eastern Cooperative Oncology Group E3A98 trial. Br J Haematol.2009;147(5):677–680.
- Gertz MA, Reeder CB, Kyle RA, et al. Stem cell transplant for Waldenström macroglobulinemia: an underutilized technique. Bone Marrow Transplant. 2012;47:1147–1153.
- Ghobrial IM, Hong F, Padmanabhan S, et al. Phase II trial of weekly bortezomib in combination with rituximab in relapsed or relapsed and refractory Waldenstrom macroglobulinemia. J Clin Oncol. 2010;28(8):1422–1428.
- Ghobrial IM, Gertz M, Laplant B, et al. Phase II trial of the oral mammalian target ofrapamycin inhibitor everolimus in relapsed or refractory Waldenstrommacroglobulinemia. J Clin Oncol. 2010;28(8):1408–1414.
- Ghobrial IM, Witzig TE, Gertz M, et al. Long--term results of the phase II trial of the oral mTOR inhibitor everolimus (RAD001) in relapsed or refractory Waldenstrom Macroglobulinemia. Am J Hematol. 2014;89(3):237–242.
- Ghobrial IM, Redd R, Armand P, et al. Phase I/II trial of everolimus in combination with bortezomib and rituximab (RVR) in relapsed/refractory Waldenstrom macroglobulinemia. Leukemia. 2015;29(12):2338–2346.
- Ghobrial IM, Savona MR, Vij R, et al. Final results from a multicenter, open-label, dose--escalation phase 1b/2 study of single-agent oprozomib in patients with hematologic malignancies. Blood. 2016 128:2110.
- Gilleece MH, Pearce R, Linch DC, et al. The outcome of haemopoietic stem cell transplantation in the treatment of lymphoplasmacytic lymphoma in the UK: a British Society Bone Marrow Transplantation study. Hematology. 2008;13:119–127.
- Gopal AK, Kahl BS, de Vos S, et al. PI3Kδ inhibition by idelalisib in patients with relapsed indolent lymphoma. N Engl J Med. 2014;370:1008–1018.
- Gustine JN, Meid K, Dubeau T, et al. Ibrutinib discontinuation in Waldenström macroglobulinemia: Etiologies, outcomes, and IgM rebound. Am J Hematol. 2018;93(4):511–517.

- Gustine J, Meid K, Dubeau T, et al. Impact of ibrutinib dose intensity on patient outcomes in previously treated Waldenström macroglobulinemia. Blood. 2017;130(Suppl 1):4051.
- Hoang-Xuan K, Bessell E, Bromberg J, et al. Diagnosis and treatment of primary CNS lymphoma in immunocompetent patients: guidelines from the European Association for Neuro-Oncology. Lancet Oncol. 2015;16(7):e322–e332.
- Hochster H, Weller E, Gascoyne RD, et al. Maintenance rituximab after cyclophosphamide, vincristine, and prednisone prolongs progression-free survival in advanced indolent lymphoma: results of the randomized phase III ECOG1496 Study. J Clin Oncol. 2009;27(10):1607–1614.
- Imai F, Fujisawa K, Kiya N, et al. Intracerebral infiltration by monoclonal plasmacytoid cells in Waldenstrom's macroglobulinemia – case report. Neurol Med Chir (Tokyo). 1995;35(8):575–579.
- Kanan S, Meid K, Treon SP, et al. Clinical characteristics of rituximab intolerance in patients with Waldenstrom's macroglobulinemia. Blood. 2014;124:2610.
- Kapoor P, Ansell SM, Fonseca R, et al. Diagnosis and management of Waldenström macroglobulinemia: Mayo stratification of macroglobulinemia and risk-adapted therapy (mSMART) Guidelines 2016. JAMA Oncol. 2017;3(9):1257–1265.
- Kastritis E, Gavriatopoulou M, Kyrtsonis MCh, et al. Dexamethasone, rituximab, and cyclophosphamide as primary treatment of Waldenström macroglobulinemia: final analysis of a phase 2 study. Blood. 2015;126: 1392–1394.
- Kastritis E, Leblond V, Dimopoulos MA, et al. Waldenström's macroglobulinaemia: ESMO Clinical Practice Guidelines for diagnosis, treatment and follow-up. Ann Oncol. 2018;29(Suppl 4):iv41–iv50.
- Kastritis E, Dimopoulos MA. Proteasome inhibitors in Waldenström macroglobulinemia. Hematol Oncol Clin North Am. 2018;32:829–840.
- Kaščák M, Hájek R, Minařík J, et al. M. Diagnostika a léčba Waldenströmovy makroglobulinemie. Transfuze Hematol Dnes. 2019;25(Suppl. 1):7–33.
- Kaščák M, Kufová Z, Growková K, et al. Waldenströmova makroglobulinémie v roce 2016: optimalizace imunochemoterapie s cílem minimalizace nežádoucích účinků. Onkológia Prax. 2016; 5:291–295.
- Kaščák M, Ďuraš J, Navrátil M, et al. Autologní transplantace kmenových buněk u Waldenströmovy makroglobulinémie. Transfuze Hematol Dnes. 2016;22(1):28–38.
- Katzmann JA, Snyder MR, Rajkumar SV, et al. Long-term biological variation of serum protein electrophoresis M-spike, urine M--spike, and monoclonal serum free light chain quantification: implications for monitoring monoclonal gammopathies. Clin Chem. 2011;57(12):1687–1692.
- Kersten MJ, Minnema MC, Vos JM, et al. Ixazomib, rituximab and dexamethasone (IRD) in patients with relapsed or progressive Waldenstrom's macroblobulinaemia: results of the prospective phase I/II HOVON 124/Ecwm--R2 Trial. Blood. 2019;134:344.
- Kersten MJ, Amaador K, Minnema MC, et al. Combining ixazomib with subcutaneous rituximab and dexamethasone in relapsed or refractory Waldenström's macroglobulinemia: final analysis of the phase I/II HOVON124/ECWM-R2 study. J Clin Oncol. 2022;40(1):40–51.
- Kyriakou C, Canals C, Taghipour G, et al. Autologous stem cell transplantation (ASCT) for patients with Waldenstrom's macroglobulinaemia: an analysis of 201 cases from the European Bone Marrow Transplant Registry (EBMT). Haematologica. 2007;92(S2):228.
- Kyriakou C, Advani RH, Ansell SM, et al. Indications for hematopoietic stem cell transplantation in patients with Waldenstrom's macroglobulinemia: a consensus project of the EBMT Lymphoma Working Party (LWP)/ European Consortium for Waldenstrom's Macroglobulinemia (ECWM)/International Waldenstrom's Macroglobulinemia Foundation (IWMF). Blood. 2017;130:2026.
- Kyriakou C, Canals C, Sibon D, et al. High-dose therapy and autologous stem-cell transplantation in Waldenstrom macroglobulinemia: the Lymphoma Working Party of the European Group for Blood and Marrow Transplantation. J Clin Oncol. 2010;28(13):2227–2232.
- Laribi K, Poulain S, Willems L et al. Bendamustine plus rituximab in newly-diagnosed Waldenström macroglobulinaemia patients. A study on behalf of the French Innovative Leukaemia Organization (FILO). Br J Haematol. 2019;186(1):146–149.
- Laszlo D, Andreola G, Rigacci L, et al. Rituximab and subcutaneous 2-chloro-2 ,-deoxyadenosine as therapy in untreated and relapsed Waldenstrom's macroglobulinemia. Clinical Lymphoma Myeloma & Leukemia. 2011;11(1):130–132.
- Leblond V, Johnson S, Chevret S, et al. Results of a randomized trial of chlorambucilversus fludarabine for patients with untreated Waldenstrom macroglobulinemia, marginalzone lymphoma, or lymphoplasmacytic lymphoma. J Clin Oncol. 2013;31(3): 301–307.
- Leblond V, Kastritis E, Advani R, et al. Treatment recommendations from the Eighth International Workshop on Waldenström's Macroglobulinemia. Blood. 2016;128(10):1321–1328.
- Leleu X, Soumerai J, Roccaro A, et al. Increased incidence of transformation and myelodysplasia/acute leukemia in patients with Waldenström macroglobulinemia treated with nucleoside analogs. J Clin Oncol. 2009;27(2):250–255.
- NCCN Guidelines Version 1.2018 Waldenström's Macroglobulinemia/Lymphoplasmacytic lymphoma. Dostupné on-line na: https://www.nccn.org/professionals/physician_gls/default.aspx#site.
- Mahmood A, Sodano D, Dash A, et al. Therapeutic plasma exchange performed in tandem with hemodialysis for patients with M-protein disorders. J Clin Apher. 2006;21(2):100–104.
- Malkani RG, Tallman M, Gottardi-Littell N, et al. Bing-Neel syndrome: an illustrative case and a comprehensive review of the published literature. J Neurooncol. 2010;96(3):301–312.
- Mason C, Savona S, Rini JN, et al. Ibrutinib penetrates the blood brain barrier and shows efficacy in the therapy of Bing Neel syndrome. Br J Haematol. 2017;179(2):339–341.
- Menke MN, Feke GT, McMeel JW, et al. Ophthalmologic techniques to assess the severity of hyperviscosity syndrome and the effect of plasmapheresis in patients with Waldenström's macroglobulinemia. Clin Lymphoma Myeloma. 2009;9:100–103.
- Minnema MC, Kimby E, D'Sa S, et al. Guideline for the diagnosis, treatment and response criteria for Bing-Neel syndrome. Haematologica. 2017;102(1):43–51.
- Munshi NC, Barlogie B. Role for high-dose therapy with autologous hematopoietic stem cell support in Waldenstrom's macroglobulinemia. Semin Oncol. 2003;30:282–285.
- Olszewski AJ, Treon SP, Castillo JJ. Comparative effectiveness of rituximab-based immunochemotherapy in Waldenstrom's macroglobulinemia (WM). Blood. 2016;128:2986.
- Olszewski AJ, Chen C, Gutman R, et al. Comparative outcomes of immunochemotherapy regimens in Waldenström macroglobulinaemia. Br J Haematol. 2017;179:106–115.
- Owen RG, Kyle RA, Stone MJ, et al. Response assessment in Waldenström macroglobulinaemia: update from the VIth International Workshop. Br J Haematol. 2013;160(2):171–176.
- Owen RG, McCarthy H, Rule S, et al. Acalabrutinib monotherapy in patients with Waldenström macroglobulinemia: a single-arm, multicentre, phase 2 study. Lancet Haematol. 2020;7(2):e112–e121.
- Paludo J, Abeykoon JP, Hesse AB, et al. Bendamustine and rituximab versus dexamethasone, rituximab and cyclophosphamide in patients with Waldenstrom macroglobulinemia (WM). Blood. 2016;128:2968.
- Paludo J, Abeykoon JP, Kumar S, et al. Dexamethasone, rituximab and cyclophosphamide for relapsed and/or refractory and treatment-naïve patients with Waldenstrom macroglobulinemia. Br J Haematol. 2017;179(1):98–105.
- Pika T, Hegenbart U, Flodrova P, et al. First report of ibrutinib in IgM-related amyloidosis: few responses, poor tolerability, and short survival. Blood. 2018;131(3):368–371.

- Rezvani AR, Maloney DG. Rituximab resistance. Best Pract Res Clin Haematol. 2011;24:203–216.
- Rummel MJ, Niederle N, Maschmeyer G, et al. Bendamustine plus rituximab versus CHOP plus rituximab as first-line treatment for patients with indolent and mantle-cell lymphomas: an open-label, multicentre, randomised, phase 3 non-inferiority trial. Lancet. 2013;381(9873):1203–1210.
- Rummel MJ, Lerchenmüller C, Hensel M, et al. Two years rituximab maintenance vs observation after first line treatment with bendamustine plus rituximab (B-R) in patients with Waldenström's macroglobulinaemia (MW): results of a prospective, randomised, multicentre phase 3 study (the StiL NHL7-2008 MAINTAIN trial). Blood. 2019;134(suppl 1):343.
- Saad S, Wang TJC. Neurocognitive deficits after radiation therapy for brain malignancies. Am J Clin Oncol. 2015;38:634–640.
- Salles G, Seymour JF, Offner F, et al. Rituximab maintenance for 2 years in patients with high tumour burden follicular lymphoma responding to rituximab plus chemotherapy (PRIMA): a phase 3, randomised controlled trial. Lancet. 2011;377(9759):42–51.
- Shimizu K, Fujisawa K, Yamamoto H, et al. Importance of central nervous system involvement by neoplastic cells in a patient with Waldenström's macroglobulinemia developing neurologic abnormalities. Acta Haematologica. 1993;90:206–208.
- Sidiqi MH, Buadi FK, Dispenzieri A et al.; Autologous stem cell transplant for IgM-associated amyloid light-chain amyloidosis. Biol Blood Marrow Transplant. 2019;25(3):e108–e111.
- Simon, L, Fitsiori A, Lemal R, et al. Bing-Neel syndrome, a rare complication of Waldenström macroglobulinemia: analysis of 44 cases and review of the literature. A study on behalf of the French Innovative Leukemia Organization (FILO). Haematologica. 2015;100(12):1587–1594.
- Sklavenitis-Pistofidis R, Capelletti M, Liu CJ et al.; Bortezomib overcomes the negative impact of *CXCR4* mutations on survival of Waldenstrom macroglobulinemia patients. Blood. 2018;132(24):2608–2612.
- Souchet-Compain L, Nguyen S, Choquet S, et al. Primary therapy of Waldenström macroglobulinemia with nucleoside analogue-based therapy. Clin Lymphoma Myeloma Leuk. 2013;13:227–230.
- Souchet L, Levy V, Ouzegdouh M, et al. Efficacy and long-term toxicity of the rituximab-fludarabine-cyclophosphamide combination therapy in Waldenstrom's macroglobulinemia. Am J Hematol. 2016;91(8):782–786.
- Stone MJ, Bogen SA. Evidence-based focused review of management of hyperviscosity syndrome. Blood. 2012;119:2205–2208.
- Tam CS, Wolf M, Prince HM, et al. Fludarabine, cyclophosphamide, and rituximab for the treatment of patients with chronic lymphocytic leukemia or indolent non-Hodgkin lymphoma. Cancer. 2006;106(11):2412–2420.
- Tam CS, LeBlond V, Novotny W, et al. A head-to-head Phase III study comparing zanubrutinib versus ibrutinib in patients with Waldenström macroglobulinemia. Future Oncol. 2018;14(22):2229–2237.
- Tam CS, Opat S, D'Sa S, et al. A randomised phase 3 trial of Zanubrutinib versus Ibrutinib in symptomatic Waldenström macroglobulinaemia: the ASPEN study. Blood. 2020;136:2038–2050.
- Tedeschi A, Benevolo G, Varettoni M, et al. Fludarabine plus cyclophosphamide and rituximab in Waldenstrom macroglobulinemia: an effective but myelosuppressive regimen to be offered to patients with advanced disease. Cancer. 2012;118(2):434–443.
- Tedeschi A, Picardi P, Ferrero S, et al. Bendamustine and rituximab combination is safe and effective as salvage regimen in Waldenström macroglobulinemia. Leuk Lymphoma. 2015;56(9):2637–2642.
- Tedeschi A, Picardi P, Goldaniga MC, et al. Long term toxicity and follow-up of Waldenstrom's macroglobulinemia patients after salvage treatment with fludarabine cyclophosphamide rituximab or bendamustine and rituximab. Blood. 2015;126:3958.
- Tomowiak C, Poulain S, Herbaux C, et al. on behalf of the FILO Group, Obinutuzumab and idelalisib in symptomatic patients with relapsed/refractory Waldenström macroglobulinemia. Blood Adv. 2021;5(9):2438–2446.
- Tournilhac O, Leblond V, Tabrizi R, et al. Transplantation in Waldenstrom's macroglobulinemia – the French experience. Semin Oncol. 2003;30:291–296.
- Treon SP, Emmanouilides C, Kimby E, et al. Extended rituximab therapy in Waldenström's macroglobulinemia. Ann Oncol. 2005;16(1):132–138.
- Treon SP, Branagan AR, Hunter Z, et al. Paradoxical increases in serum IgM and viscosity levels following rituximab in Waldenstrom's macroglobulinemia. Ann Oncol. 2004;15(10):1481–1483.
- Treon SP, Hunter ZR, Matous J, et al. Multicenter clinical trial of bortezomib in relapsed/refractory Waldenstrom's macroglobulinemia: results of WMCTG Trial 03-248. Clin Cancer Res. 2007;13(11):3320–3325.
- Treon SP, Soumerai JD, Branagan AR, et al. Thalidomide and rituximab in Waldenstrom macroglobulinemia. Blood. 2008;112(12):4452–4457.
- Treon SP, Soumerai JD, Branagan AR et al., Lenalidomide and Rituximab in Waldenstrom's Macroglobulinemia. Clin Cancer Res. 2009;15(1):355–360. doi: 10.1158/1078-0432.CCR-08-0862.
- Treon SP, Branagan AR, Ioakimidis L, et al. Long-term outcomes to fludarabine and rituximab in Waldenström macroglobulinemia. Blood. 2009;113:3673–3678.
- Treon SP, Ioakimidis L, Soumerai JD, et al. Primary therapy of Waldenström macroglobulinaemia with bortezomib, dexamethasone, and rituximab: WMCTG clinical trial 05-180. J Clin Oncol. 2009;27:3830–3835.
- Treon SP, Hanzis C, Manning RJ, et al. Maintenance rituximab is associated with improved clinical outcome in rituximab naïve patients with Waldenstrom macroglobulinaemia who respond to a rituximab-containing regimen. Br J Haematol. 2011;154(3):357–362.
- Treon SP, Hanzis C, Tripsas C, et al. Bendamustine therapy in patients with relapsed or refractory Waldenström's macroglobulinemia. Clin Lymphoma Myeloma Leuk. 2011;11(1):133–135.
- Treon SP, Hunter ZR. A new era for Waldenstrom macroglobulinemia: *MYD88 L265P*. Blood. 2013;121(22):4434–4436.
- Treon SP, Tripsas CK, Meid K, et al. Carfilzomib, rituximab, and dexamethasone (CaRD) treatment offers a neuropathy-sparing approach for treating Waldenström's macroglobulinemia. Blood. 2014;124(4):503–510.
- Treon SP, Tripsas ChK, Meid K, et al. Ibrutinib in previously treated Waldenström's macroglobulinemia. N Engl J Med. 2015;372:1430–1440.
- Treon SP, Gustine J, Meid K, et al. Ibrutinib is highly active as first line therapy in symptomatic Waldenstrom's macroglobulinemia. Blood. 2017;130:2767.
- Treon SP, Meid K, Gustine J, et al. Long-term follow-up of previously treated patients who received ibrutinib for symptomatic Waldenstrom's macroglobulinemia: update of pivotal clinical trial. Blood. 2017;130:2766.
- Treon SP, Gustine J, Meid K, et al. Ibrutinib monotherapy in symptomatic, treatment-naïve patients with Waldenström macroglobulinemia. J Clin Oncol. 2018;36(27):2755–2761.
- Treon SP, Meid K, Gustine J, et al. Ibrutinib monotherapy produces long-term disease control in previously treated Waldenström's macroglobulinemia: Final report of the Pivotal trial (NCT01614821). Hematol Oncol. 2019;37(Suppl):184–185(abstr 135).
- Treon SP, Xu L, Guerrera ML, et al. Genomic landscape of Waldenström macroglobulinemia and its impact on treatment strategies. J Clin Oncol.2020;38(11):1198–1208.
- Tripsas C, Ioakimidis LI, Hunter ZR, et al. Comparative response assessment by total serum IgM and IgM M-component in Waldenstrom's macroglobulinemia. J Clin Oncol. 2012;30:e18575.
- Trotman J, Opat S, Gottlieb D, et al. Zanubrutinib for the treatment of patients with Waldenström macroglobulinemia: three years of follow-up. Blood. 2020;136:2027–2037.
- Van Cauwenberge MG, Depreter B, Dumoulin EN, et al. Bing-Neel syndrome: Two unexpected cases and a review of the literature. Neurol Sci. 2015;356(1–2):19–26.

- van Oers MHJ, Van Glabbeke M, Teodorovic I, et al. Chimeric antiCD20 monoclonal antibody (rituximab; Mabthera®) in remission induction and maintenance treatment of relapsed/resistant follicular nonHodgkin's lymphoma: a phase III randomized intergroup clinical trial. Blood. 2004;104:41A.
- Varettoni M, Marchioni E, Bonfichi M, et al. Successful treatment with rituximab and bendamustine in a patient with newly diagnosed Waldenström's macroglobulinemia complicated by Bing-Neel syndrome. Am J Hematol. 2015;90(8):e152–e153.
- Vesole DH, Richter J, Biran N, et al. Carfilzomib as salvage therapy in Waldenstrom macroglobulinemia: a case series. Leuk Lymphoma. 2018;59(1):259–261.
- Wagner-Johnston ND, Schuster SJ, de Vos S, et al. Long-term follow-up of idelalisib monotherapy in patients with double refractory marginal zone lymphoma or lymphoplasmacytic lymphoma/ Waldenstrom's macroglobulinaemia. Blood. 2019;134(suppl):4006.

SEZNAM POUŽITÝCH ZKRATEK

AIHA – autoimunitní hemolytická anémie
anti GM-1 – protilátky proti gangliosidům
anti-MAG – protilátky proti glykoproteinům asociovaným s myelinem
ASCT – autologní transplantace
B2M – beta-2-mikroglobulin
BCNU – carmustin
BNP – natriuretický peptid (brain natriuretic peptide)
BNS – Bing-Neelův syndrom
BR – bendamustin, rituximab
CAD – nemoc chladových aglutininů
CD – antigenní znak (cluster of differentiation)
CladR – cladribin, rituximab
CNS – centrální nervový systém
CR – kompletní remise
CT – výpočetní tomografie
DLBCL – difuzní velkobuněčný B lymfom
DRC – dexamethason, rituximab, cyklofosfamid
EMG – elektromyelogram
fVIII – koagulační faktor VIII
FCR – fludarabin, cyklofosfamid, rituximab
FISH – flourescenční in situ hybridizace
FLC – volné lehké řetězce
FR – fludarabin, rituximab
GMT – gamm glutamyl transferáza
Gy – gray
HD-AraC – vysokodávkovaný cytosinarabinosid
HD-MTX – vysokodávkovaný methotrexát
Hg – hemoglobin
HIV – lidský virus získané imunodeficience
HR – hazard ratio
HVS – hyperviskózní syndrom
HZV – virus herpes zoster
IgA – imunoglobulin třída A
IgG – imunoglobulin třídy G
IgM – imunoglobulin třídy M
Inf. – infuze
IPSSWM – mezinárodní prognostický skórovací systém pro nemocné s Waldenströmovou makroglobulinémií
ITP – imunitní trombocytopenie
i.v. – nitrožilně
LDH – laktát dehydrogenáza
LPL – lymfoplasmocytární lymfom
MGUS – monoklonální gamapatie nejasného významu
MIg – monoklonální imunoglobulin
MUT – mutovaný
MR – minimální léčebná odpověď
MRI – nukleární magnetická rezonance
NCS – elektrofyziologické vyšetření vodivosti nervů (nerve conduction studies)
PAT – přímý antiglobulinový test
PCR – polymerázová řetězová reakce
PD – progrese nemoci
PET – pozitronová emisní tomografie
PNP – periferní polyneuropatie
p.o. – per os
PR – parciální remise
RR WM – relabovaná refrakterní Waldenströmova makroglobulinémie
SD – stabilní nemoc
SCT – transplantace kostní dřeně
TnI – troponin I
TnT– troponin T
USG – ultrasonografie
VGPR – velmi dobrá parciální remise
VR – bortezomib, dexamethason
vWCH –vonWillebrandova choroba
vWf:RCo – funkční aktivita ristocetin kofaktoru
WHIM – syndrom vrozeného imunodeficitu Warts, Hypogammaglobulinemia, Infections and Myelokathexis
WM – Waldenströmova makrogobulinémie

PODĚKOVÁNÍ

Děkujeme recenzentům jednotlivých kapitol, členům předsednictva CMG a zástupcům KLS podílejícím se na přípravě doporučení.
Souhrn doporučení 2021 pro diagnostiku a léčbu Waldenströmovy makroglobulinémie (WM)

PODÍL AUTORŮ NA RUKOPISU

M.K. – napsání rukopisu, revize rukopisu
R.H., J.M. – napsání dílčí části rukopisu, revize rukopisu
T.J. – revize rukopisu
D.B., A.J., V.M., L.P., M.T. – připomínky, revize rukopisu

KONFLIKT ZÁJMŮ

R.H. – honoráře, přednášky, konzultace a nefinanční podpora od firmy Janssen
M.K., J.M., T.J., Z.A., D.B., A.J., V.M., L.P a M.T. – nemají v souvislosti se vznikem a přípravou rukopisu žádný konflikt zájmů

Doručeno do redakce dne: 17. 1. 2022.

prof. MUDr. Roman Hájek, CSc.
Klinika hematoonkologie
FN Ostrava
17. listopadu 1790
708 52 Ostrava – Poruba
e-mail: roman.hajek@fno.cz

imbruvica®
(ibrutinib)

FIRST&EASY[1,2]

IMBRUVICA®: ÚČINNĚ, DLOUHODOBĚ, JEDNODUŠE[1]

v léčbě pacientů s:

- chronickou lymfocytární leukemií (CLL)
- lymfomem z plášťových buněk (mantle cell lymphoma, MCL)
- Waldenströmovou makroglobulinemií (WM)

ZKRÁCENÁ INFORMACE O PŘÍPRAVKU IMBRUVICA

NÁZEV: IMBRUVICA 140 mg tvrdé tobolky, IMBRUVICA 140 mg potahované tablety, IMBRUVICA 280 mg potahované tablety, IMBRUVICA 420 mg potahované tablety, IMBRUVICA 560 mg potahované tablety. **ÚČINNÁ LÁTKA:** ibrutinibum. **TERAPEUTICKÉ INDIKACE:*** v monoterapii indikován k léčbě dospělých pacientů s relabujícím nebo refrakterním lymfomem z plášťových buněk (mantle cell lymphoma, MCL); v monoterapii nebo v kombinaci s rituximabem nebo obinutuzumabem indikován k léčbě dospělých pacientů s dosud neléčenou chronickou lymfocytární leukemií (CLL); v monoterapii nebo v kominaci s bendamustinem a rituximabem (BR) indikován k léčbě dospělých pacientů s CLL, kteří podstoupili alespoň jednu předchozí terapii; v monoterapii indikován k léčbě dospělých pacientů s Waldenströmovou makroglobulinemií (WM), kteří již podstoupili alespoň jednu předchozí terapii, nebo v první linii u pacientů, u nichž není vhodná chemoimunoterapie. Přípravek IMBRUVICA v kombinaci s rituximabem je indikován k léčbě dospělých pacientů s WM. **DÁVKOVÁNÍ:** Doporučená dávka pro léčbu MCL je 560 mg denně. Doporučená dávka k léčbě CLL a WM, buď v monoterapii nebo v kombinaci, je 420 mg jednou denně. Léčba má pokračovat až do progrese onemocnění nebo dokud nepřestane být pacientem tolerována. V kombinaci s anti-CD20 terapií se doporučuje podat přípravek IMBRUVICA před anti-CD20 terapií, pokud se podávají ve stejný den. Blíže: viz úplná informace o přípravku (SPC). ÚPRAVY **DÁVKOVÁNÍ:** Dávku je nutné omezit na 280 mg 1x denně v případě, že je přípravek užíván společně se středně silnými inhibitory CYP3A4 (např. erytromycin, amprenavir, aprepitant, atazanavir, ciprofloxacin, krizotinib, diltiazem, flukonazol, fosamprenavir, imatinib, verapamil, amiodaron, dronedaron). Dávku přípravku je nutné omezit na 140 mg 1x denně nebo vysadit až na 7 dní v případě, že je užíván společně se silnými inhibitory CYP3A4 (např. ketokonazol, indinavir, nelfinavir, ritonavir, sakvinavir, klaritromycin, telitromycin, itrakonazol, nefazodon, kobicistat, vorikonazol a posakonazol). Nesmí se užívat s grapefruitovou šťávou nebo plody pomerančovníku hořkého (inhibice CYP3A4). Léčbu je třeba přerušit při každém novém výskytu nebo zhoršení nehematologické toxicity na stupeň ≥ 3, neutropenie s infekcí nebo horečkou na stupeň 3 nebo vyšší nebo hematologických toxicit stupně 4. Jakmile projevy toxicity ustoupí na 1. stupeň nebo k výchozímu stavu (uzdravení), může být léčba přípravkem obnovena v počáteční dávce. Blíže: viz úplná informace o přípravku (SPC). **ZVLÁŠTNÍ POPULACE:** Porucha funkce ledvin: Pacientům s těžkou poruchou funkce ledvin (clearance kreatininu nižší než 30 ml/min) lze podávat přípravek pouze tehdy, pokud přínos léčby převýší její rizika, a u pacienta jsou pečlivě sledovány známky toxicity. Porucha funkce jater: U pacientů s lehkou poruchou funkce jater (Child-Pugh A) je doporučená dávka 280 mg denně. U pacientů se středně těžkou poruchou funkce jater (Child-Pugh B) je doporučená dávka 140 mg denně. Podávání přípravku pacientům s těžkou poruchou funkce jater (Child-Pugh C) se nedoporučuje. **ZVLÁŠTNÍ UPOZORNĚNÍ:*** Příhody související s krvácením: U pacientů léčených přípravkem IMBRUVICA byly hlášeny krvácivé příhody s trombocytopenií i bez trombocytopenie. Mezi tyto příhody patří drobné krvácivé příhody, jako jsou kontuze, epistaxe a petechie; a velké krvácivé příhody, některé fatální, včetně gastrointestinálního krvácení, intrakraniálního krvácení a hematurie. Warfarin a další antagonisté vitaminu K se nemají podávat současně s přípravkem IMBRUVICA. Souběžné užívání přípravku IMBRUVICA spolu s antikoagulancii nebo s léčivými přípravky, které inhibují funkci tromobocytů (antiagregancia), zvyšuje riziko závažného krvácení. Sledujte známky a příznaky krvácení. Je třeba vyhnout se některým doplňkům stravy, jako jsou rybí olej a přípravky obsahující vitamin E. Podávání přípravku IMBRUVICA je třeba přerušit na dobu alespoň 3-7 dnů před operací a po operaci v závislosti na druhu chirurgického zákroku a riziku krvácení. Leukostáza: U pacientů léčených přípravkem IMBRUVICA byly hlášeny případy leukostázy. Vysoký počet cirkulujících lymfocytů (> 400 000/µl) může vést ke zvýšení rizika. Zvažte dočasné přerušení léčby přípravkem. Pacienty je třeba pečlivě sledovat. Zajistěte podpůrnou péči, včetně hydratace a/nebo cytoredukce, pokud je indikována. Ruptura sleziny: Po vysazení léčby přípravkem IMBRUVICA byly hlášeny případy ruptury sleziny. Při přerušení nebo ukončení léčby přípravkem IMBRUVICA je nutno pečlivě sledovat stav onemocnění a velikost sleziny (např. klinickým vyšetřením, ultrazvukem). Pacienti, u kterých se vyvinou bolesti v levé horní části břicha nebo v ramenu, musí být vyšetřeni, přičemž je nutno uvažovat o diagnóze ruptury sleziny. Infekce: U pacientů má být sledován výskyt horečky, neutropenie a infekce, a dle indikace má být zahájena odpovídající protiinfekční terapie. U pacientů se zvýšeným rizikem oportunních infekcí zvažte profylaxi podle standardů péče. Lékaři by měli uvažovat o progresivní multifokální leukoencefalopatii (PML) při diferenciální diagnóze u pacientů s novými nebo zhoršujícími se neurologickými, kognitivními nebo behaviorálními známkami nebo příznaky. Cytopenie: U pacientů léčených přípravkem byly hlášeny cytopenie stupně 3 nebo 4 vzniklé při léčbě (neutropenie, trombocytopenie a anemie). 1x měsíčně kontrolujte krevní obraz. Srdeční arytmie: U pacientů léčených přípravkem byly hlášeny případy fibrilace síní, flutteru síní, a to zejména u pacientů s kardiálními rizikovými faktory, hypertenzí, akutní infekcí a fibrilací síní v anamnéze. Byly hlášeny také případy ventrikulární tachyarytmie a srdečního selhání. Pacienty je třeba pravidelně klinicky sledovat kvůli přítomnosti známek srdeční arytmie a srdečního selhání. U pacientů s fibrilací síní v anamnéze,kteří vyžadují antikoagulační léčbu, je nutné zvážit možnost alternativní léčby k přípravku IMBRUVICA. U pacientů, u nichž došlo k rozvoji fibrilace síní na základě léčby přípravkem IMBRUVICA, je třeba provést pečlivé zhodnocení rizika tromboembolického onemocnění. U pacientů s vysokým rizikem, a u nichž není možné použít alternativní léčbu, je nutné zvážit přísné kontrolovanou léčbu antikoagulancii. V případě ventrikulární tachyarytmie musí být podávání přípravku IMBRUVICA dočasně přerušeno a před možným novým zahájením terapie musí být provedeno důkladné zhodnocení poměru rizik a přínosů. Cévní mozkové příhody: U pacientů léčených přípravkem IMBRUVICA byly hlášeny případy cévních mozkových příhod, tranzitorních ischemických atak a ischemických cévních mozkových příhod včetně fatálních případů, a to souběžně s fibrilací síní a/nebo hypertenzí nebo bez nich. To poukazuje na nutnost pravidelného monitorování pacientů. Blíže: viz úplná informace o přípravku (SPC). Syndrom nádorového rozpadu: V souvislosti s léčbou přípravkem IMBRUVICA byl hlášen syndrom nádorového rozpadu. Riziko vzniku syndromu nádorového rozpadu se vyskytuje u pacientů, kteří mají velkou masu nádoru před léčbou. Pacienty je třeba pečlivě sledovat a přijmout náležitá preventivní opatření. Nemelanomový karcinom kůže: U pacientů léčených přípravkem IMBRUVICA byly častěji hlášeny nemelanomové karcinomy kůže ve srovnání s pacienty léčenými srovnávacím přípravkem ve sdružených, randomizovaných, srovnávacích klinických studiích fáze 3. U pacientů je třeba sledovat výskyt nemelanomového karcinomu kůže. Intersticiální plicní onemocnění (ILD): U pacientů léčených přípravkem IMBRUVICA byly hlášeny případy ILD. U pacientů je třeba sledovat rozvoj plicních příznaků svědčících o ILD. Pokud se příznaky rozvinou, je třeba přerušit léčbu přípravkem IMBRUVICA a odpovídajícím způsobem léčit ILD. Virová reaktivace: U pacientů léčených přípravkem IMBRUVICA byly hlášeny případy reaktivace hepatitidy B. Stav viru hepatitidy B (HBV) musí být zjištěn před zahájením terapie přípravkem IMBRUVICA. U pacientů s pozitivním výsledkem testů na infekci HBV je doporučena konzultace s lékařem se zkušenostmi s léčbou HBV. Jestliže má pacient pozitivní serologii hepatitidy B, musí být před zahájením léčby přípravkem IMBRUVICA konzultován hepatolog a pacient musí být sledován a léčen v souladu s místními léčebnými postupy pro prevenci reaktivace hepatitidy B. Hypertenze: U pacientů léčených přípravkem IMBRUVICA pravidelně sledujte krevní tlak a v průběhu léčby přípravkem IMBRUVICA podle potřeby zahajte antihypertenzní léčbu nebo ji upravte. Hemofagocytární lymfohistiocytóza (HLH): U pacientů léčených přípravkem IMBRUVICA byly hlášeny případy HLH (včetně fatálních), tj. patologické imunitní aktivace, vyznačující se klinickými známkami extrémního systémového zánětu, horečkou, hepatosplenomegalií, hypertriglyceridemií, vysokými hladinami feritinu v séru a cytopeniemi. Pacienty je nutné o příznacích HLH informovat a v případě časných projevů patologické imunitní aktivace je třeba je ihned vyšetřit a zvážit diagnózu HLH. **LÉKOVÉ INTERAKCE:** je třeba vyhnout se současnému užívání přípravku IMBRUVICA se silnými inhibitory CYP3A4 a silnými nebo středně silnými induktory CYP3A4. Současné podání lze zvážit pouze v případě, že prospěch z léčby zcela převáží možná rizika. V případě, že je nezbytné použít středně silný nebo silný inhibitor CYP3A4, je nutné u pacientů pečlivě sledovat příznaky toxicity přípravku IMBRUVICA. Jestliže je nutné použít induktor CYP3A4, je třeba u pacientů pečlivě sledovat příznaky nedostatečné účinnosti. Pro zamezení potenciálním interakcím v GI traktu je třeba užívat substráty P-gp s úzkým terapeutickým rozmezím, jako například digoxin, nejméně 6 hodin před podáním nebo 6 hodin po podání přípravku IMBRUVICA. **KONTRAINDIKACE:** Hypersenzitivita na léčivou látku nebo na kteroukoli pomocnou látku. Použití přípravků s obsahem třezalky tečkované (Hypericum perforatum). **FERTILITA, TĚHOTENSTVÍ, KOJENÍ:** Ženy ve fertilním věku musí během léčby přípravkem IMBRUVICA používat vysoce účinnou metodu antikoncepce. Přípravek IMBRUVICA se nemá používat během těhotenství. Kojení má být během léčby přípravkem IMBRUVICA přerušeno. **NEŽÁDOUCÍ ÚČINKY:*** Nejčastěji se vyskytující nežádoucí účinky (≥ 20 %) byly průjem, neutropenie, muskuloskeletální bolest, vyrážka, krvácení (např. tvorba modřin), trombocytopenie, nauzea, pyrexie, artralgie a infekce horních cest dýchacích. Nejčastější nežádoucí účinky stupně 3/4 (≥ 5 %) byly neutropenie, lymfocytóza, trombocytopenie, pneumonie a hypertenze. Blíže: viz úplná informace o přípravku (SPC). **PŘEDÁVKOVÁNÍ:** Neexistuje žádné specifické antidotum. Pacienty, kteří užijí větší množství přípravku, než je doporučená dávka, je třeba pečlivě sledovat a poskytovat jim vhodnou podpůrnou léčbu. **BALENÍ:** Na trhu nemusí být všechny velikosti balení. Existují následující balení: Krabička s jednou lahvičkou obsahující buď 90 nebo 120 tvrdých tobolek. Krabička s 2 pouzdry (28 potahovaných tablet). Krabička s 3 pouzdry (30 potahovaných tablet). **SKLADOVÁNÍ:** Tento léčivý přípravek nevyžaduje žádné zvláštní podmínky uchovávání. **DRŽITEL ROZHODNUTÍ O REGISTRACI:** Janssen-Cilag International N.V., Turnhoutseweg 30, B-2340 Beerse, Belgie. **REGISTRAČNÍ ČÍSLA:** EU/1/14/945/001, EU/1/14/945/002, EU/1/14/945/007, EU/1/14/945/008, EU/1/14/945/009, EU/1/14/945/010, EU/1/14/945/011, EU/1/14/945/005, EU/1/14/945/012, EU/1/14/945/006. **DATUM POSLEDNÍ REVIZE TEXTU:*** 28/08/2020. **VÝDEJ A ÚHRADA LÉČIVÉHO PŘÍPRAVKU:** Léčivý přípravek je vázán na lékařský předpis a hrazen z veřejného zdravotního pojištění. Podrobné informace najdete v Souhrnu údajů o přípravku, v písemné informaci pro uživatele nebo na adrese: JANSSEN-CILAG s.r.o., Walterovo náměstí 329/1, 158 00 Praha 5 - Jinonice, Česká republika. *Prosím, všimněte si změny ve zkrácené informaci o přípravku.

Reference:

1. Souhrn údajů o přípravku Imbruvica, Janssen Cilag, 8/2020.
2. EMA registrace https://www.ema.europa.eu/en/medicines/human/EPAR/imbruvica

CP-295459 | Datum schválení: 17.2.2022

pharmacyclics® An AbbVie Company

Janssen Oncology
PHARMACEUTICAL COMPANIES OF Johnson&Johnson

Transfuze a hematologie dnes

VEDOUCÍ REDAKTOR

prof. MUDr. Edgar Faber, CSc.
Hemato-onkologická klinika FN Olomouc
edgar.faber@fnol.cz

REDAKCE

ZA SPOLEČNOST PRO TRANFUZNÍ LÉKAŘSTVÍ

MUDr. Renata Procházková, Ph.D.
Transfuzní oddělení, Krajská nemocnice, Liberec

MUDr. Petr Turek, CSc.
Transfuzní oddělení, Thomayerova nemocnice, Praha

ZA ČESKOU HEMATOLOGICKOU SPOLEČNOST

doc. MUDr. Jan Blatný, Ph.D.
Oddělení dětské hematologie, FN Brno

doc. MUDr. Ľuboš Drgoňa, CSc.
Klinika onkohematológie, Národný onkologický ústav, Bratislava

MUDr. Zdeněk Kořístek, Ph.D.
Klinika hematoonkologie FN Ostrava

prof. MUDr. Marta Krejčí, Ph.D.
Interní hematologická a onkologická klinika FN Brno

doc. MUDr. Daniel Lysák, Ph.D.
Hematoonkologické oddělení, FN Plzeň

doc. Mgr. Kateřina Machová Poláková, Ph.D.
Ústav hematologie a krevní transfuze, Praha

MUDr. Martin Šimkovič, Ph.D.
IV. interní hematologická klinika FN Hradec Králové

REDAKČNÍ RADA

ZA SPOLEČNOST PRO TRANFUZNÍ LÉKAŘSTVÍ

plk. gšt. MUDr. Miloš Bohoněk, Ph.D.
Oddělení hematologie a krevní transfuze, ÚVN – VFN Praha

MUDr. Dana Galuszková, Ph.D., MBA
Transfuzní oddělení, FN Olomouc

doc. MUDr. Zdenka Gašová, Ph.D.
Ústav hematologie a krevní transfuze, Praha

MUDr. Hana Lejdarová
Transfuzní a tkáňové oddělení, FN Brno

MUDr. Jiří Masopust
Transfuzní oddělení, Krajská zdravotní a.s. – Masarykova nemocnice Ústí nad Labem, o.z.

MUDr. Martin Písačka
Ústav hematologie a krevní transfuze, Praha

MUDr. Vít Řeháček
Transfuzní oddělení, FN Hradec Králové

ZA ČESKOU HEMATOLOGICKOU SPOLEČNOST

prof. MUDr. Angelika Bátorová, CSc.
Klinika hematológie a transfúziológie, Univerzitná nemocnica Bratislava

prof. MUDr. Jaroslav Čermák, CSc.
Ústav hematologie a krevní transfuze, Praha

prof. MUDr. Tomáš Kozák, Ph.D., MBA
Interní hematologická klinika FN Královské Vinohrady, Praha

prof. MUDr. Jiří Mayer, CSc.
Interní hematologická a onkologická klinika FN Brno

prof. MUDr. Tomáš Papajík, CSc.
Hemato-onkologická klinika FN Olomouc

prof. MUDr. Jan Starý, CSc.
Klinika dětské hematologie a onkologie FN Motol, Praha

prof. MUDr. Marek Trněný, CSc.
I. interní klinika – klinika hematologie VFN v Praze

prof. MUDr. Pavel Žák, Ph.D.
IV. interní hematologická klinika FN Hradec Králové

© Česká lékařská společnost J. E. Purkyně, Praha 2021

Transfuze a hematologie dnes

Vydavatel: Česká lékařská společnost Jana Evangelisty Purkyně, z. s., Sokolská 31, 120 26 Praha 2
Nakladatel: Care Comm s.r.o., Klicperova 604/8, 150 00 Praha 5
Vedoucí redaktor: prof. MUDr. Edgar Faber, CSc.
Odpovědný redaktor: Mgr. Lucie Simonidesová
Grafická úprava: Karel Zlevor
Jazyková korektura: Mgr. Eliška Škorpíková

Vychází 4× ročně.

Předplatné na rok pro ČR je 550 Kč + poštovné a pro SK je 26 € + poštovné

Objednávka předplatného ČR na adrese: predplatne@carecomm.cz

On-line verze časopisu je přístupná na adrese https://www.prolekare.cz/casopisy/transfuze-hematologie-dnes.

Informace o podmínkách inzerce poskytuje a objednávky přijímá:
Jan Laitl, e-mail: jan.laitl@carecomm.cz, +420 725 778 001.

Rukopisy nahrávejte přes redakční systém Open Journal System na adrese https://redakce.carecomm.cz/tahd/. Zaslané příspěvky se nevracejí.

Vydavatel získá otištěním příspěvku výlučné nakladatelské právo k jeho užití.

Otištěné příspěvky autorů nejsou honorovány, autoři obdrží bezplatně jeden výtisk časopisu. Vydavatel a redakční rada upozorňují, že za obsah a jazykové zpracování inzerátů a reklam odpovídá výhradně inzerent. Žádná část tohoto časopisu nesmí být kopírována a rozmnožována za účelem dalšího rozšiřování v jakékoli formě či jakýmkoli způsobem, ať již mechanickým nebo elektronickým, včetně pořizování fotokopií, nahrávek, informačních databází na magnetických nosičích bez písemného souhlasu vlastníka autorských práv a vydavatelského oprávnění.

Toto číslo vychází 4. 3. 2022

PVd* – účinný triplet pro léčbu relabujících pacientů s mnohočetným myelomem, kteří byli v první linii léčby léčeni lenalidomidem[1,2,3]

OPTIMISMM

První studie provedená u pacientů 100% předléčených lenalidomidem, která zahrnovala i pacienty s pouze jednou předcházející linií léčby[3]

22,01

medián PFS u pacientů léčených PVd v prvním relapsu a předléčených lenalidomidem[2]

Imnovid® (pomalidomide)

Prokázaná účinnost po Revlimidu[2]

17,84

medián PFS u pacientů léčených PVd v prvním relapsu, kteří byli refrakterní na lenalidomid[2]

IMiD® Foundation

1 SPC přípravku Imnovid. 2 Dimopoulos et al., Leukemia, Published online ahead of print, September 7, 2020, doi:10.1038/s41375-020-01021-3. 3 Dimopoulos M, et al. ASH 2018. Abstract no 3278. *PVd = Pomalidomide, Velcade, dexametazon.

ZKRÁCENÉ INFORMACE O LÉČIVÉM PŘÍPRAVKU

▼ **Tento léčivý přípravek podléhá dalšímu sledování. To umožní rychlé získání nových informací o bezpečnosti. Žádáme zdravotnické pracovníky, aby hlásili jakákoli podezření na nežádoucí účinky.**

Název přípravku: IMNOVID 1 mg, 2 mg, 3 mg, 4 mg tvrdé tobolky. Složení: Jedna tobolka obsahuje 1, 2, 3 nebo 4 mg pomalidomidu. **Indikace:** Imnovid je v kombinaci s bortezomibem a dexamethasonem indikován k léčbě dospělých pacientů s mnohočetným myelomem, kteří absolvovali alespoň jedno předchozí léčebné schéma zahrnující lenalidomid. Imnovid je v kombinaci s dexamethasonem indikován k léčbě dospělých pacientů s relabovaným a refrakterním mnohočetným myelomem, kteří absolvovali alespoň dvě předchozí léčebná schémata, zahrnující jak lenalidomid, tak i bortezomib, a při poslední terapii vykazovali progresi onemocnění. **Dávkování a způsob podání:** V kombinaci s bortezomibem a dexamethasonem: Doporučená počáteční dávka přípravku Imnovid činí 4 mg perorálně jednou denně 1. až 14. den opakovaných 21denních cyklů. V kombinaci s dexamethasonem: Doporučená počáteční dávka přípravku Imnovid je 4 mg jednou denně perorálně v 1. až 21. den opakovaných 28denních cyklů. Dávkování je třeba udržovat a upravovat na základě klinických a laboratorních nálezů. Při progresi onemocnění je nutné léčbu přerušit. **Zvláštní skupiny pacientů:** Neexistuje žádné relevantní použití přípravku Imnovid u dětí ve věku 0-17 let v indikaci mnohočetného myelomu. Úprava dávky pomalidomidu u starších pacientů není nutná. Nebyly provedeny žádné studie pomalidomidu u pacientů s poruchou funkce ledvin či jater. Pacienti se středně závažnou nebo závažnou poruchou funkce ledvin (clearance kreatininu < 45 ml/min) a pacienti s celkovým sérovým bilirubinem > 2,0 mg/dl byli z klinických studií vyřazeni. Pacienty s poruchou funkce ledvin je nutné důkladně sledovat pro případ výskytu nežádoucích účinků. Poškození jater má mírný vliv na farmakokinetiku pomalidomidu. Úprava výchozí dávky pomalidomidu u pacientů s poškozením jater dle kritérií Child-Pugha není vyžadována. Pacienty s poruchou funkce jater je však nutné důkladně sledovat pro případ výskytu nežádoucích účinků a v případě potřeby dávkování pomalidomidu upravit nebo léčbu přerušit. **Kontraindikace:** Těhotenství. Ženy, které mohou otěhotnět, pokud nejsou splněny všechny podmínky Programu prevence početí. Pacienti muži, kteří nejsou schopni dodržovat požadovaná antikoncepční opatření. Hypersenzitivita na léčivou látku nebo na kteroukoli pomocnou látku uvedenou v bodě 6.1 SPC. **Upozornění:** Jsou očekávány teratogenní účinky pomalidomidu. Všechny pacientky i pacienti musí splňovat podmínky Programu prevence početí (PPP), pokud není spolehlivý důkaz o tom, že u pacientky je možnost otěhotnění vyloučena. Více informací viz bod 4.4 SPC. Vzácně byla pozorována reaktivace infekce virem hepatitidy B, včetně jaterního selhání. Proto by měl být každý pacient před zahájením léčby vyšetřen na přítomnost infekce virem hepatitidy B, a v případě anamnézy tohoto onemocnění pečlivě sledován ohledně výskytu příznaků onemocnění. Při používání pomalidomidu byly hlášeny případy angioedému a závažných kožních reakcí včetně SJS (Stevens-Johnsonův Syndrom), TEN (toxická epidermální nekrolýza) a DRESS (léková reakce s eozinofilií a systémovými příznaky). Byly hlášeny případy progresivní multifokální leukoencefalopatie, včetně fatálních. **Významné interakce:** Jestliže jsou s pomalidomidem souběžně podávány silné inhibitory CYP1A2 (např. ciprofloxacin, enoxacin a fluvoxamin), je nutné snížit dávku pomalidomidu o 50 %. Účinky dexamethasonu na warfarin nejsou známy. Během léčby se doporučuje pečlivě sledovat hladinu warfarinu. **Hlavní nežádoucí účinky*:** Nejčastěji hlášenými nežádoucími účinky v klinických studiích byly anémie, neutropenie a trombocytopenie. Nejčastěji hlášeným závažným nežádoucím účinkem byla pneumonie. Další hlášené závažné nežádoucí účinky zahrnovaly febrilní neutropenii, neutropenii, trombocytopenii a tromboembolické příhody. Byl hlášen výskyt sekundárních primárních malignit, jako např. nemelanomových nádorů kůže. Zejména u pacientů s vysokým rizikem byly pozorovány krvácivé komplikace. Srdeční poruchy byly hlášeny hlavně u pacientů s předešlým srdečním onemocněním. Při léčbě Imnovidem byla hlášena intersticiální plicní onemocnění a související nežádoucí účinky (např. pneumonie). **Podmínky uchovávání:** Tento léčivý přípravek nevyžaduje žádné zvláštní podmínky uchovávání. **Držitel rozhodnutí o registraci:** Bristol-Myers Squibb Pharma EEIG, Dublin, Irsko. **Registrační čísla:** EU/1/13/850/001-004. **Poslední revize textu:** 09/12/2021.

***Před předepsáním si přečtěte úplný souhrn údajů o přípravku (SPC).* Výdej přípravku je vázán na lékařský předpis. Léčba pomalidomidem v kombinaci s dexamethasonem a v kombinaci s bortezomibem a dexamethasonem je hrazena z prostředků veřejného zdravotního pojištění, jinak pouze na základě schválení revizním lékařem zdravotní pojišťovny.** Podrobné informace jsou uveřejněny na webových stránkách Evropské lékové agentury (EMA) http://ema.europa.eu nebo jsou dostupné u zástupce držitele rozhodnutí o registraci v ČR: Bristol-Myers Squibb spol. s r.o., Budějovická 778/3, 140 00 Praha 4, tel.: +420 221 016 111, www.b-ms.cz.

*Všimněte si, prosím, změn v Souhrnu údajů o přípravku.

Kontakty pro nahlášení závažných nežádoucích účinků spojených s léčbou: medinfo.czech@bms.com

2204-CZ-2200002

About Bristol-Myers Squibb: Bristol-Myers Squibb is a global biopharmaceutical company whose mission is to discover, develop and deliver innovative medicines that help patients prevail over serious diseases. For more information about Bristol-Myers Squibb, visit us at BMS.com or follow us on LinkedIn, Twitter, YouTube, Facebook and Instagram. / Celgene and Juno Therapeutics are wholly owned subsidiaries of Bristol-Myers Squibb Company. In certain countries outside the U.S., due to local laws, Celgene and Juno Therapeutics are referred to as, Celgene, a Bristol-Myers Squibb company and Juno Therapeutics, a Bristol-Myers Squibb company.

Bristol-Myers Squibb spol. s r.o., Budějovická 778/3, 140 00 Praha 4

Celgene | Bristol Myers Squibb™ Company